



# HIFU untuk ASEAN

Penulis :

dr. Indra Adi Susianto, Sp. OG, M.Si. Med  
dr. Relly Yanuari Primariawan, SpOG (K)  
dr. Riyan Hari Kurniawan, Sp. OG(K)  
dr. Christina Meilani Susanto, SpOG  
dr. Rima Yulia Efriyanti, Sp. OG (K), M. Kes  
dr. Aries Joe, SpOG

# **HIFU UNTUK ASEAN**

**Penulis :**

dr. Indra Adi Susianto, Sp.OG, M.Si.Med  
dr. Relly Yanuari Primariawan, SpOG (K)  
dr. Riyan Hari Kurniawan, Sp.OG(K)  
dr. Christina Meilani Susanto, SpOG  
dr. Rima Yulia Efriyanti, Sp.OG (K), M.Kes  
dr. Aries Joe, SpOG

## ***HIFU untuk ASEAN***

Penulis :

dr. Indra Adi Susianto, Sp.OG, M.Si.Med

dr. Relly Januari Primariawan, SpOG (K)

dr. Riyan Hari Kurniawan, Sp.OG(K)

dr. Christina Meilani Susanto, SpOG

dr. Rima Yulia Efriyanti, Sp.OG (K), M.Kes

dr. Aries Joe, SpOG

Hak Cipta dilindungi undang-undang. Dilarang memperbanyak atau memindahkan sebagian atau seluruh isi buku ini dalam bentuk apapun, baik secara elektronik maupun mekanis, termasuk memfotocopy, merekam atau dengan sistem penyimpanan lainnya, tanpa izin tertulis dari Penulis dan Penerbit.

©Universitas Katolik Soegijapranata 2023

ISBN : 978-623-5997-34-6

Desain Sampul : Theresia Putri Manggar S, S.Ds

Perwajahan Isi : Hartoyo SP

Ukuran buku : B5

Font : Calibri (12)

**PENERBIT:**

Universitas Katolik Soegijapranata

Anggota APPTI No. 003.072.1.1.2019

Anggota IKAPI No 209/ALB/JTE/2021

Jl. Pawiyatan Luhur IV/1 Bendan Duwur Semarang 50234

Telpon (024)8441555 ext. 1409

Website : [www.unika.ac.id](http://www.unika.ac.id)

Email Penerbit : [ebook@unika.ac.id](mailto:ebook@unika.ac.id)

# Untaian kata PENULIS

Segala syukur dan puji hanya bagi Tuhan Yesus Kristus, oleh karena anugerah-Nya yang melimpah, kemurahan dan kasih setia yang besar akhirnya penulis dapat menyelesaikan buku ini. Dalam buku dengan judul “HIFU untuk Asean” ini kami ingin berbagi dengan para dokter seluruh Indonesia untuk teknologi baru sebagai alternatif terapi operasi. Operasi ablasi ultrasonografi fokus intensitas tinggi (HIFU) adalah prosedur ablasi termal noninvasif untuk mengobati fibroid dan adenomiosis. Teknologi ini menawarkan keamanan dan keefektifan bagi pasien karena tidak melibatkan tusukan jarum melalui kulit yang dapat menimbulkan potensi cedera atau morbiditas infeksi.

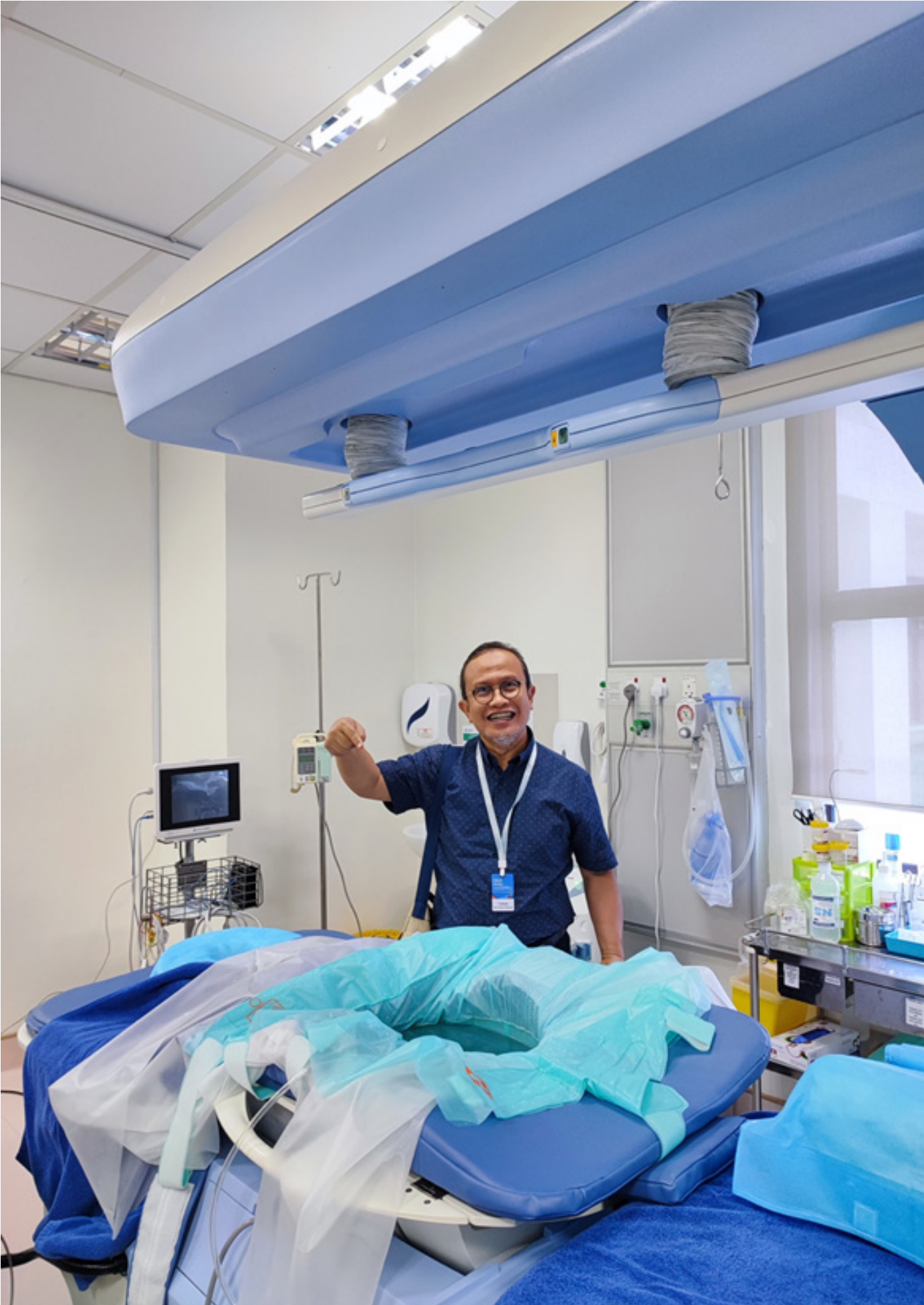Dibandingkan dengan operasi terbuka atau laparatomi, manfaat ablasi HIFU bisa dilakukan tanpa ada luka, tidak ada perdarahan, nyeri pasca operasi yang minimal, dan pemulihan dari operasi lebih cepat. Dengan kematangan teknologi ini, operasi ablasi HIFU dapat digunakan secara luas dalam praktik klinis. Saat ini Tiongkok sudah terlebih dahulu menggunakan teknologi ini secara luas karena memiliki sistem sosio-medis yang berbeda dari negara-negara Asia dan Barat lainnya.

Harapan kami sebagai penulis adalah dengan adanya buku HIFU untuk Asean ini kami mengharapkan para dokter Indonesia yang merupakan dokter di negara-negara Asia-Pasifik juga memiliki serangkaian pengetahuan dan berlanjut dengan program pelatihan umum yang sesuai dengan kompetensi yang disahkan oleh konsil kedokteran Indonesia dan kolegium sehingga menjadikan kedokteran Indonesia ini setara tidak hanya di Asean tetapi juga dunia.

Kamipun menyadari jika didalam penyusunan buku ini mempunyai kekurangan, namun penulis meyakini sepenuhnya bahwa sekecil apapun buku ini tetap akan memberikan sebuah manfaat bagi para dokter sebagai pembaca. Akhir kata untuk penyempurnaan buku ini, maka kritik dan saran dari pembaca sangatlah berguna untuk penulis kedepannya.

Hormat kami  
Semarang, 26 Maret 2023

*Penulis*



# Untaian kata PRESIDENT IGES

Dengan mengucapkan puji syukur kehadiran Tuhan Yang Maha Esa, akhirnya buku tentang HIFU (High-Intensity Focused Ultrasound) telah bisa dicetak dan diterbitkan. Diharapkan dengan adanya buku ini menambah wawasan dan khasanah penanganan non invasive kelainan-kelainan di bidang kandungan atau ginekologi terutama kelainan mioma uteri (fibroid) dan adenomiosis yang sering dialami para wanita di usia reproduksi.

Saat ini perkembangan teknologi kedokteran telah berkembang dengan pesat termasuk perkembangan penanganan masalah-masalah ginekologi. Salah satu perkembangan teknologi tersebut adalah teknologi Pembedahan Invasif Minimal (Pembedahan Endoskopi Ginekologi) dimana hampir semua kelainan dan atau tumor ginekologi dapat dilakukan melalui teknologi Endoskopi Ginekologi ini.

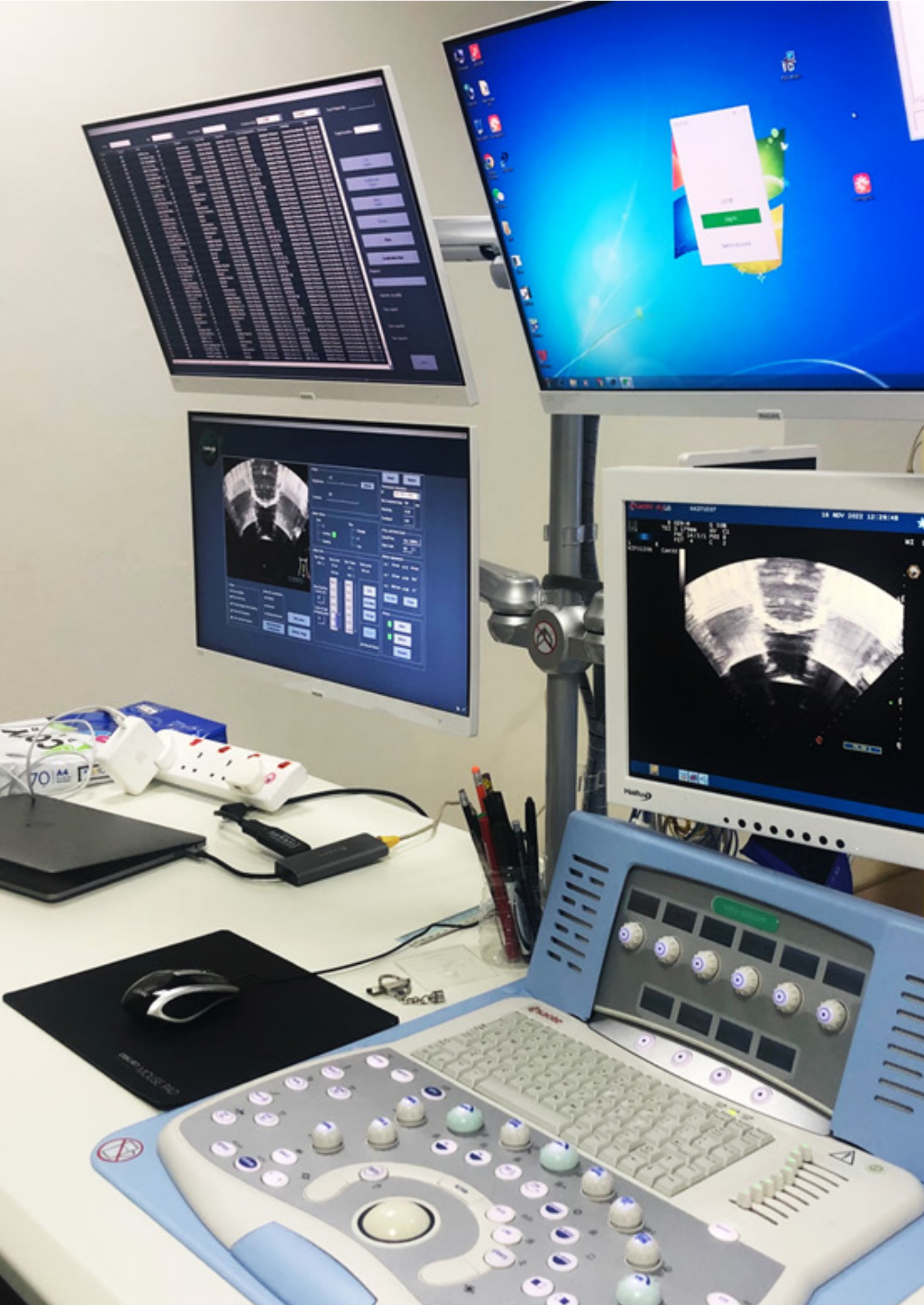Pengangkatan tumor jinak seperti mioma uteri atau adenomiosis selama ini dapat dilakukan dengan pembedahan endoskopi ginekologi melalui tindakan laparoskopi, namun dengan menggunakan teknologi HIFU pengobatan mioma uteri dan adenomiosis dapat dilakukan tanpa melakukan sayatan apapun di perut pasien sehingga akan memberikan lebih kenyamanan dan keamanan buat pasien dibandingkan tindakan laparoskopi apalagi laparotomi.

Penggunaan teknologi HIFU maka pengobatan mioma uteri dan adenomiosis memberikan pengobatan alternatif bagi pasien jika ingin mempertahankan rahimnya tanpa melalui sayatan apapun di dinding perutnya. Teknologi HIFU atau disebut juga teknologi non invasif merupakan bagian dari teknologi invasif minimal yang terus berkembang untuk meningkatkan kenyamanan dan keamanan bagi pasien dalam mengatasi penyakit atau kelainan di organ reproduksi wanita. Semoga ke depan penggunaan teknologi HIFU ini dapat dilakukan di Indonesia sehingga pasien tidak perlu harus ke Luar Negeri untuk mendapatkan pelayanan teknologi HIFU ini.

Hormat kami,



**Relly Yanuari Primariawan**  
(President IGES 2022-2027 )



# Daftar Isi

• Untaian kata PENULIS	iii
• Untaian kata PRESIDENT IGES	v
• Daftar Isi	vii
• HIFU untuk ASEAN : Sebuah Pandangan Seorang Dokter Obstetri-Ginekologi.	1
• HIFU: Technical Background and Overview of Current Clinical Applications.	9
• HIFU Treatment for Uterine Miomas : Kajian Meta Analisis.	25
• High IntensitFocused Ultrasound (HIFU) : Terapi pada Adenomiosis	53
• Efikasi dan Safety : Terapi High Intensity Focused Ultrasound (HIFU) pada Infertilitas.	67





# HIFU untuk ASEAN : Sebuah Pandangan Seorang Dokter Obstetri- Ginekologi

*Oleh : dr. Indra Adi Susianto, Sp.OG, M.Si.Med*

## **Pendahuluan**

High Intensity Focused Ultrasound (HIFU) atau Ultrasonografi terfokus intensitas tinggi menggunakan sekitar 800 kali kekuatan ultrasound diagnostik, yang menyatu pada titik fokus untuk menghantarkan energi di atas 60 derajat Celcius yang bisa mengakibatkan kematian sel melalui nekrosis koagulasi sehingga terjadi proses kavitasi. Proses kavitasi adalah suatu keadaan di mana HIFU akan membuat tekanan statis pada sel yang dituju sehingga cairan pada sel berkurang hingga di bawah tekanan uap cairan, yang menyebabkan pembentukan gelembung berisi uap kecil di dalam cairan. Gelembung itu akhirnya nekrosis menjadi dan gas di dalamnya menghilang menjadi cairan di sekitarnya melalui mekanisme melunak terlebih dahulu dan kemudian akan terabsorpsi oleh jaringan tubuh yang sehat.

Tulisan di bab ini merupakan pandangan dari seorang dokter obstetri ginekologi yang mendalami bedah penyakit ginekologi, dimana operasi untuk penyakit ginekologi dapat dilakukan melalui bedah besar (laparotomi) hingga bedah invasif minimal dengan laparoskopi endoskopi hingga operasi bedah minimal invasive menggunakan teknologi 3 Dimensi yang terus berkembang di ASEAN terutama di Indonesia.

Saya bersama dr. Relly Yanuari Primariawan, SpOG (K), dr. Riyan Hari Kurniawan, Sp.OG(K), dr. Christina Meilani Susanto, SpOG, dr. Rima Yulia Efriyanti, Sp.OG (K), M.Kes dan dr. Aries Joe, SpOG sungguh beruntung menyaksikan suatu transformasi, revolusi, dan disrupsi untuk bidang operasi ginekologi dalam hidup saya. Dengan HIFU sangat memungkinkan mencapai prinsip dasar bedah minimal invasive yaitu, mengurangi rasa sakit, komplikasi minimal, penghancuran organ patologis secara optimal, dan kesembuhan yang optimah. Pada bab ini saya akan fokus pada pengobatan HIFU untuk tumor rahim (mioma uteri) dan adenomiosis.



Tumor rahim atau mioma adalah pertumbuhan jinak rahim yang umum dan terjadi pada 20% sampai 50% wanita reproduktif . Adenomyosis melibatkan sel-sel lapisan endometrium yang menyerang ke dalam tubuh rahim. Sel-sel endometrium ini menyusup ke dalam miometrium dalam kelompok kecil (fokal) atau menyebar (difusi) Campuran sel miometrium dan sel endometrium ini memunculkan spektrum histologis secara visual. Oleh karena itu, ini disebut 'adenomioma' karena lebih miometrium atau lebih bersifat kelenjar sebagai 'adenomiosis' pada studi pencitraan.<sup>1,2</sup>

Tumor rahim dan adenomiosis dapat menyebabkan nyeri, perdarahan menstruasi yang berat, dan anemia. Mereka dapat menekan organ di sekitarnya saat mereka tumbuh, menyebabkan komplikasi saluran kemih, usus, pembuluh darah dan obstruktif dan probematika infertilitas



### **Pembedahan untuk mioma uteri dan adenomiosis**

Pembedahan mioma rahim (miomektomi) tanpa mengangkat rahim (histerektomi) baik dengan cara laparotomi atau laparoskopi mempunyai risiko perdarahan saat operasi maupun setelah operasi bila tidak dilakukan dengan benar, hal tersebut dapat dihindari dengan proses belajar (learning curve) yang sangat panjang. Apabila terjadi perdarahan maka dilakukan tindakan histerektomi, dan hal ini tidak diinginkan oleh pasien terutama pasien yang masing ingin hamil. Dari kepustakaan sekitar 2% Timbulnya adhesi (perlegketan) pasca operasi dan potensi risiko robekan rahim (rupture uteri) saat kehamilan.<sup>3,4</sup>

Pada bedah laparoskopi, maka mioma uteri dikeluarkan menggunakan Teknik morselasi yaitu mengekstraksi jaringan mioma melalui port laparoskopi secara bertahap. Penggunaan power morcellator pada kasus keganasan (leiomyosarcoma ) yang tidak terdeteksi sebelumnya dapat menyebabkan penyebaran dari lesi kanker ke seluruh abdomen, Hal tersebut dapat di antispipasi penggunaan kantung khusus saat morselasi mioma setelah miomektomi laparoskopi untuk mencegah penyebaran leiomyosarcoma uterus yang tidak terdiagnosis.<sup>5,6</sup>

## **Bedah Minimal Invasif hingga tindakan non invasif**

Operasi laparotomi akan meninggalkan luka yang lebar sedangkan keuntungan operasi laparoskopi mempunyai bekas luka yang lebih kecil serta pemulihan yang lebih cepat. Sedangkan HIFU, operasi dilakukan secara virtual sehingga tidak ada bekas luka sama sekali tidak seperti laparoskopi. Oleh karena itu, HIFU memiliki keunggulan dibandingkan operasi karena rawat inap yang singkat, tidak ada sayatan kulit, tidak ada kehilangan darah dan tidak memerlukan transfusi darah atau pada beberapa kasus dapat dilakukan dengan rawat sehari (One Day Care) <sup>7</sup>

Saat ini ada beberapa tipe utk HIFU, yaitu HIFU yang dipandu ultrasound (USG-guide) dan HIFU yang dipandu oleh MRI, HIFU yang dirancang untuk untuk dokter ginekolog adalah HIFU yang USG-guided (USg) dimana mesin ini beroperasi secara independen tanpa MRI.

Hasil MRI pada pasien dapat menjadi panduan saat operasi sedang berlangsung. Seorang Ginekolog memiliki keuntungan untuk beradaptasi dengan USgHIFU sangat familiar dengan menggunakan ultrasound dalam praktik sehari-hari sehingga kurva belajar akan lebih pendek.

Efektivitas USgHIFU telah meningkat selama bertahun-tahun dan keuntungan utamanya adalah kemampuannya untuk mengikis dan menghancurkan sel jaringan yang tidak diinginkan dengan panas berkisar antara 70 derajat Celcius hingga 100 derajat Celcius. Energi termal di bawah 60 derajat Celcius tidak mencapai Volume Non Perfusi (NPV) yang efektif. <sup>8</sup>

## **Pendapat pribadi saya dan beberapa ahli di dunia tentang HIFU**

Hampir semua pasien dengan kasus mioma uteri atau adenomyosis dalam praktek saya sebagai dokter ahli obstetric dan ginekologi lebih memilih tindakan non operasi untuk penyakitnya. Pada HIFU dengan metode ablasi tumor maka akan terjadi penyusutan sekitar 70% hingga 90% dapat dicapai dalam 12 bulan <sup>9</sup>

Dengan keunggulan itu, maka hanya masalah waktu teknologi baru ini akan diterima oleh seluruh Asia, khususnya Asia Tenggara karena para dokter sangat ingin mengeksplorasi teknologi baru. Meski HIFU tidak akan menggantikan operasi konvensional karena ada keterbatasan HIFU dalam ginekologi. Namun bagi wanita yang menderita, HIFU tentunya merupakan alternatif yang baik untuk pasien yang masih menginginkan fungsi reproduksi.

Saat ini sudah lebih dari 120 rumah sakit termasuk center termasuk Rumah Sakit Universitas Mutua De Terrassa, Spanyol, Klinik HICARE Seoul, Korea Selatan, Rumah Sakit Memorial Chung-Ho Universitas Kedokteran Kaohsiung, Taiwan, Tiongkok, Rumah Sakit Pusat Xiangya Universitas Selatan, Rumah Sakit Pusat

Suining, Rumah Sakit TCM Kota Suining, dan Rumah Sakit Chongqing Haifu dari Cina daratan yang pada tahun 2021 telah menangani lebih dari 100.000 pasien.

Prof David Cranston dari University of Oxford, UK, President of International Society of Minimally Invasive and Virtual Surgery (ISMIVS), mengatakan tindakan HIFU mempunyai keunggulan yaitu, bebas kontak, tidak ada irisan, tidak ada pendarahan, tidak perlu anestesi, dan memungkinkan lebih banyak dokter untuk belajar tentang manfaat teknologi dan terapi ablasi HIFU. Dia percaya bahwa aplikasi klinis dan diseminasi teknologi ini akan semakin meningkat di era pasca pandemi. Ia berharap teknologi ini berkembang di bidang lain selain OB-GYN dan menjadi lebih matang.

Prof Zhibiao Wang dari Chongqing Medical University, China, Direktur National Engineering Research Center of Ultrasound Medicine (NERCUM) of China, mengatakan bahwa jumlah pengobatan HIFU selama 21 tahun terakhir menunjukkan bahwa teknologi ablasi berkembang dengan baik dan cepat, dalam pengobatan jinak pada khususnya.

Prof Rudy Leon De Wilde dari University Hospital for Gynecology, Pius-Hospital Oldenburg, Medical Campus University of Oldenburg, Jerman, Mantan Presiden & Direktur European Society of Gynecological Endoscopy (ESGE), mengatakan operasi endoskopi tetap menimbulkan cedera bedah meskipun minimal invasif dan meningkatnya kematangan pengobatan HIFU dalam ginekologi menandakan kemungkinan dan potensi pengobatan noninvasif penyakit ginekologi.

Prof. Jinghe Lang dari Chinese Academy of Medical Sciences dan Peking Union Medical College (CAMS & PUMC), Presiden Asosiasi Obstetri dan Ginekologi Tiongkok (COGA), Tiongkok, percaya bahwa kedokteran adalah disiplin kebajikan dan kemanusiaan yang berorientasi pada manusia, objeknya pasien adalah manusia dengan pikiran, perasaan, kesadaran, keinginan, keluarga dan latar belakang sosial, oleh karena itu, pasien juga harus dirawat secara fisik dan psikologis di samping diagnosis dan pengobatan penyakit. Karena rahim adalah poros organ reproduksi wanita, pusat kesuburan, dan martabat wanita, tetapi sering diserang penyakit, dokter harus memberikan perawatan terbaik bagi wanita dengan terapi yang paling sesuai untuk mereka.

High-intensity Focused Ultrasound (HIFU) ablation atau Focused Ultrasound Ablation (FUA) adalah teknologi terapeutik non-invasif yang memusatkan pancaran ultrasonografi intensitas rendah ekstrakorporeal ke jaringan berpenyakit yang ditargetkan di dalam tubuh, menghasilkan kenaikan suhu seketika pada titik fokus ke atas hingga 60 °C hingga 100 °C dan induksi nekrosis koagulatif ireversibel tanpa merusak jaringan sehat di sekitarnya. Teknologi ini dapat mewujudkan pengobatan penyakit tanpa operasi pemotongan atau pendarahan dan pada saat yang sama mempertahankan struktur dan fungsi jaringan dan organ.



## HIFU di ASEAN

Cina adalah tempat kelahiran USgHIFU, USgHIFU telah disetujui oleh otoritas Cina untuk pengobatan klinis pada tahun 2000 dan secara bertahap, itu diterima oleh Taiwan dan Korea untuk pengobatan mioma uteri dan adenomiosis. Tahun 2018 sebuah rumah sakit di Singapura mempunyai USgHIFU dan sekarang ada dokter, terutama ginekolog, menunggu untuk dilatih.

Pada tahun 2018, di Asia melalui APAGE (Asosiasi Ahli Endoskopi Ginekologi Asia Pasifik) menerima HIFU untuk pengobatan mioma dan adenomiosis ke dalam program ilmiah mereka.

Pada tahun 2019, dengan NICE (National Institute for Health and Care Excellence) Inggris bersama Universitas Oxford, Inggris akhirnya menerima USgHIFU untuk pengobatan mioma rahim setelah beberapa penelitian<sup>10</sup>

Perkembangan HIFU memang lebih lambat karena dibutuhkan pelatihan yang relatif panjang dibandingkan dengan operasi konvensional, kami menjalani satu bulan pelatihan di pusat HIFU di Rumah sakit Mahkota, Malaka Malaysia dan penyelesaian 50 hingga 100 kasus untuk menjadi kompeten atau bersertifikat. Sedangkan di Cina, sekitar 6 bulan pelatihan bagi dokter ginekologi pemula untuk bisa kompeten dan mendapatkan sertifikat.

## Kesimpulan

Kesimpulannya, USgHIFU adalah operasi revolusioner untuk praktik ginekologi. Meski HIFU tidak akan menggantikan operasi konvensional karena keterbatasan HIFU dalam ginekologi, namun, HIFU tentu saja merupakan alternatif yang baik untuk mempertahankan organ reproduksi.

HIFU merupakan sistem terapeutik virtual yang cerdas yang telah dilengkapi dengan penelitian, pengajaran, pembelajaran, dan manajemen sehingga aman bagi pasien.

## Daftar Pustaka

1. Baird DD, David BD, Michael CH, et al. High cumulative incidence of uterine leiomyomata in black and white women: ultrasound evidence. *Am J Obstet Gynecol.* 2003;188:100–107.
2. Struble J, Reid S, Bedaiwy MA. Adenomyosis: a clinical review of a challenging gynecologic condition. *J Minim Invasive Gynecol.* 2016; 23(2):164–185.
3. Kim H-S, Oh S-Y, Choi S-J, et al. Uterine rupture in pregnancies following miomaectomy: a multicenter case series. *Obstet Gynecol Sci.* 2016;59(6):454–462.

4. Buckley VA, Nesbitt-Hawes EM, RyunWon H, et al. Laparoscopic miomaectomy: clinical outcomes and comparative evidence. *J Minim Invasive Gynecol.* 2015;22(1):11–25.
5. Leibsohn S, d’Ablaing G, Mishell DR, et al. Leiomyosarcoma in a series of hysterectomies performed for presumed uterine leiomyomas. *Am J Obstet Gynecol.* 1990;162(4):968–976.
6. Pritts E, Vanness D, Berek J, et al. The prevalence of occult leiomyosarcoma at surgery for presumed uterine miomas: a meta-analysis. *Gynecol Surg.* 2015;12(3):165–177.
7. Zhang L, Wong FWS. A high-intensity focused ultrasound surgery [10] theater design in a private clinic. *Gynecol Minim Invasive Ther.* 2020;9(1):1–5. Quinn SD, Vedelago J, Gedroyc W, et al. Safety and five-year re-intervention following magnetic resonance-guided focused ultrasound (MRgFUS) for uterine miomas. *Eur J Obstet Gynecol Reprod Biol.* 2014;182:247–251. [12] Stewart EA, Gedroyc WMW, Tempany CMC, et al. Focused ultrasound treatment of uterine mioma tumors: Safety and feasibility of a noninvasive thermoablative technique. *Am J Obstet Gynecol.* 2003;189(1):48–54.
9. Xie B, Zhang C, Xiong C, et al. High intensity focused ultrasound ablation for submucosal miomas: a comparison between type I and type II. *Int J Hyperthermia.* 2015;31(6):593–599..
10. National Institute for Health and Care Excellence. Ultrasound-guided high-intensity transcutaneous focused ultrasound for symptomatic uterine miomas. *Interventional procedures guidance.* Published: 24 July 2019. [cited 2021 Feb 12]. Available from: [www.nice.org.uk/guidance/ipg657](http://www.nice.org.uk/guidance/ipg657).







# HIFU: Technical Background and Overview of Current Clinical Applications

*Oleh : dr. Relly Yanuari Primariawan, SpOG (K)  
dan dr. Christina Meilani Susanto, SpOG*

## Pendahuluan

Ablasi jaringan dengan menggunakan energi panas dapat ditemui pada beberapa alat seperti radiofrekuensi, laser, dan ultrasound. Ultrasound memiliki beberapa keuntungan penting jika dibandingkan dengan alat lain, seperti kemampuan terapi pada jaringan yang lebih dalam, peningkatan fokus pada jaringan target melalui panjang gelombang kecilnya, dan kontrol bentuk dan lokasi deposisi energi yang sangat presisi<sup>1</sup>. High-Intensity Focused Ultrasound (HIFU) awalnya digunakan untuk terapi patologi pada otak, seperti penyakit Parkinson pada tahun 1940<sup>2-4</sup>. Kemudian, tahun 1990, penggunaan HIFU berkembang pada bidang optalmologi untuk terapi pada kasus glaucoma, ablasi retina, dan perdarahan vitreous<sup>5-7</sup>.

Perkembangan selama 2 dekade terakhir di bidang pencitraan, fisika memungkinkan untuk memberikan fokus ultrasound pada jaringan target yang lebih dalam, dengan bantuan pencitraan dari Magnetic Resonance Imaging (MRI) atau Ultrasonography (USG).

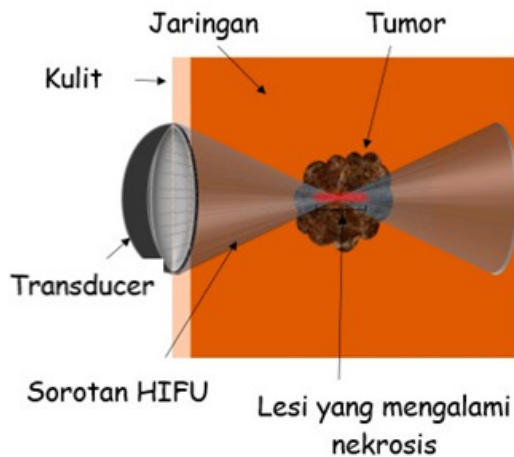
## Prinsip terapi HIFU

Penggunaan ultrasound untuk terapi memerlukan intensitas gelombang yang jauh lebih tinggi dibandingkan penggunaan untuk diagnostik. Intensitas gelombang suara pada prosedur diagnostik adalah kurang dari 0,1 W/cm<sup>2</sup>, sedangkan intensitas gelombang suara pada prosedur terapi berkisar antara 100 W/cm<sup>2</sup> hingga 10.000 W/cm<sup>2</sup>, dengan tujuan ablasi jaringan melalui proses nekrosis koagulasi<sup>8,9</sup>.

Prinsip dasar yang menyebabkan kerusakan jaringan pada terapi HIFU adalah: (1) nekrosis koagulatif jaringan akibat absorpsi energi ultrasound selama transmisi (efek thermal/ panas), dan (2) kavitasi yang diinduksi ultrasound (efek mekanik).

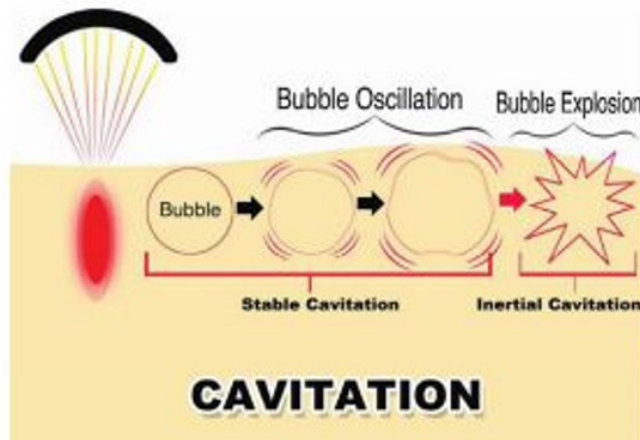
Gelombang HIFU yang ditembakkan melalui transducer akan bergabung dan ditujukan pada area tumor yang ada di bawah kulit. Tembakan energi HIFU

dapat melewati kulit dan jaringan di atas tanpa menimbulkan bahaya, sedangkan pada area tumor, suhu jaringan dapat meningkat dengan cepat (dalam hitungan detik) mencapai 60°C atau lebih. Energi panas akan menginduksi proses koagulasi protein dalam sel, sehingga jaringan target mengalami nekrosis<sup>10</sup>. Tembakan ultrasound akan menghasilkan intensitas yang tinggi hanya pada lokasi yang sangat spesifik dalam suatu volume kecil (diameter sekitar 1 mm, dan lebar kurang lebih 10 mm)<sup>10</sup>, hal ini dapat meminimalisir potensi kerusakan sel akibat panas pada area di luar jaringan target. Ketika tumor telah terablas, maka batas tajam akan muncul antara sel yang hidup dan sel yang nekrosis, dengan lebar tidak lebih dari 50  $\mu\text{m}$ <sup>11</sup>.



**Gambar 1.** Gambaran skematis efek thermal HIFU pada terapi ablasi tumor<sup>12</sup>.

Mekanisme lain yang terlibat dalam proses ablasi HIFU adalah efek mekanik. Efek mekanik yang terjadi meliputi (1) proses kavitas, (2) efek microstreaming (aliran mikro), dan (3) energi radiasi. Penggunaan tenaga akustik intensitas tinggi pada HIFU menyebabkan terbentuknya gelembung gas mikroskopik, yang kemudian berinteraksi dengan lapangan ultrasound. Hal ini dikenal dengan kavitas akustik. Terdapat 2 tipe kavitas akustik, yaitu kavitas stabil dan kavitas inersial. Kavitas stabil terjadi ketika gelembung mengadakan osilasi secara stabil, dan membesar, kemudian membentuk tekanan halus, aliran kecil dari cairan di sekitar, dan menyebabkan peningkatan suhu ringan. Meskipun demikian, ketika tekanan melebihi ambang batas, maka gelembung akan hancur dengan cepat, mengakibatkan kerusakan pada jaringan terdekat; fenomena ini disebut kavitas inersial. Pembentukan kavitas ini menimbulkan peningkatan suhu yang terlokalisir dan tekanan gelombang yang kuat, sehingga jaringan di sekitarnya mengalami kerusakan. Ambang batas kavitas inersial ini dipengaruhi oleh beberapa faktor, meliputi tipe jaringan, temperatur dasar, dan pulse repetition frequency (PRF)<sup>13</sup>.



**Gambar 2.** Proses kavitasi pada efek mekanik yang ditimbulkan oleh HIFU<sup>13</sup>

Gerakan osilasi dari kavitasi stabil menyebabkan pergerakan cepat dari cairan di sekitar gelembung, dan inilah yang disebut efek microstreaming. Efek microstreaming ini mampu memproduksi dorongan kuat yang dapat merusak membran sel untuk sementara. Sedangkan energi radiasi berkembang ketika gelombang suara diserap atau dipantulkan. Apabila mediumnya cair dan bisa bergerak dengan bebas, maka pergerakan cairan dapat mengawali pembentukan aliran mikro, yang pada akhirnya juga dapat menginduksi proses apoptosis sel<sup>10</sup>.

### **Sistem penghantar tembakan ultrasound dan modalitas pencitraan**

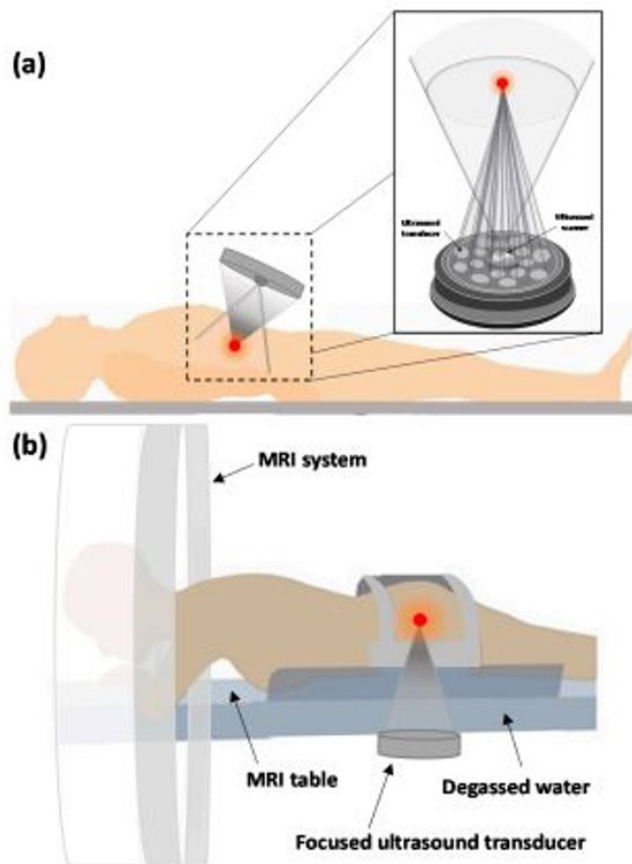
Secara umum, peralatan HIFU terdiri dari 2 komponen utama, yaitu: (1) transducer ultrasound piezoelectric, yang digunakan untuk menembakkan ultrasound, dan (2) modalitas pencitraan yang digunakan sebagai panduan lokasi jaringan target.

Modalitas pencitraan yang digunakan pada terapi HIFU adalah Magnetic Resonance Imaging (MRI) dan sonografi. Pencitraan real-time selama proses terapi sangat penting untuk identifikasi jaringan target, lokalisasi tembakan HIFU, dan memastikan keselamatan dan efisiensi dari terapi<sup>12</sup>.

#### **1. MRI**

MRI memiliki resolusi anatomi yang baik dan sensitivitas yang tinggi untuk mendeteksi tumor, sehingga panduan terapi HIFU menggunakan MRI menawarkan akurasi yang baik dalam menentukan jaringan target yang akan diterapi. Selain itu, termometri dalam MRI memungkinkan perhitungan dosis panas dan representasi gambar anatomi pada area yang suhunya mencapai tingkat sitotoksik. Fungsi termometri juga sebagai kontrol terhadap pengendapan energi dengan akurasi suhu 1oC, resolusi spasial 1 mm, dan resolusi temporal 1 detik selama terapi HIFU. Keunggulan MRI dibandingkan

sonografi adalah penggunaannya pada pasien obesitasi, karena resolusi gambar MRI tidak dipengaruhi oleh jaringan lemak. Meskipun demikian, MRI adalah alat yang mahal, dan membutuhkan banyak tenaga ahli, dan tidak bisa menyajikan gambar real-time. MRgFUS sangat baik dalam mengukur temperatur yang terbentuk dalam jaringan, namun tidak dapat mengukur dosis panas yang dapat menyebabkan kematian jaringan<sup>12</sup>.



**Gambar 3.** Gambaran skema (a) alat transducer HIFU, berfungsi sebagai probe untuk terapi dan pencitraan, dan (b) Magnetic resonanc- guided focused ultrasound (MRgFUS)<sup>12</sup>

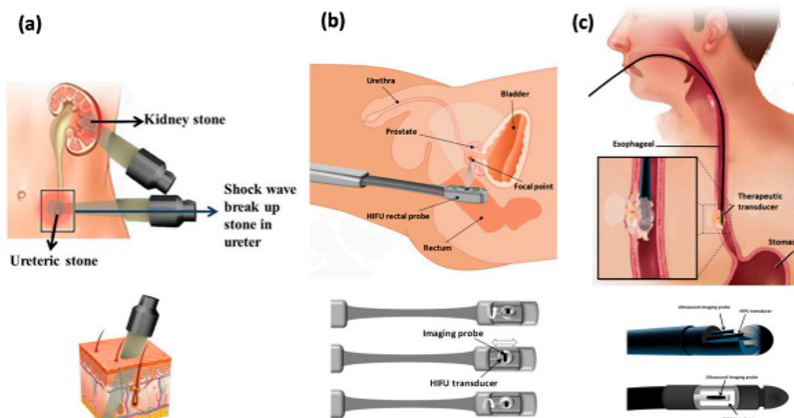
## 2. Sonografi

Pencitraan dengan ultrasound lebih nyaman dan kompatibel secara mekanis bila dibandingkan dengan MRgFUS. Sonografi mampu memberikan keuntungan dalam verifikasi jendela akustik dengan gambar real-time, sehingga apabila area target tidak dapat divisualisasi dengan gambaran ultrasound sebelum dan selama terapi HIFU, maka terapi HIFU tidak dapat

diberikan. Target jaringan yang telah diablasi tidak dapat divisualisasi pada gambar B-mode, kecuali bila gelembung udara yang diproduksi dalam zona fokus terapi HIFU akan tampak sebagai titik hiperechoic dalam gambar. Ultrasound guided Focused Ultrasound (USgFUS) dapat digunakan apabila tumor target diposisikan sebelum prosedur, namun tidak bisa digunakan untuk mengevaluasi batas terapeutik selama prosedur berlangsung<sup>10</sup>.

### Aksesibilitas Jaringan terhadap Ultrasound

Terdapat 3 cara untuk mengaplikasikan energy HIFU ke tubuh manusia berdasarkan aksesibilitas jaringan. Apabila organ target terapi mudah diakses, maka HIFU ditembakkan melalui jendela akustik pada kulit menggunakan transducer eksternal atau ekstrakorporeal. Kasus lain, seperti kanker prostat membutuhkan transducer yang dapat dimasukkan ke dalam tubuh (transducer transrectal). Probe interstitial juga dikembangkan untuk pengobatan saluran empedu dan tumor esophagus. Probe ini dimasukkan ke dalam tubuh melalui mulut, dan ditempatkan di dekat tumor<sup>12</sup>.



**Gambar 4.** Gambaran skematik aplikasi HIFU pada (a) litotripsi; menggunakan transducer ultrasound extra corporeal (b) kanker prostat; menggunakan transducer ultrasound transrektal, (c) kanker esophagus; menggunakan transducer interstitial<sup>12</sup>

### Keuntungan dan Keterbatasan HIFU

Ketiadaan risiko radiasi pada terapi HIFU menyebabkan pemberian terapi ulangan diperbolehkan tanpa adanya batasan dosis. Selain itu, efek biologis yang diinduksi oleh terapi HIFU hanya terlokalisir pada titik fokus terapi tanpa menimbulkan efek signifikan terhadap jaringan sehat di sekitarnya<sup>14</sup>. Keuntungan lain terapi HIFU adalah (1) non invasif, (2) minimal nyeri, (3) biaya relatif lebih murah dibandingkan biaya operasi, (4) keterlibatan anestesi yang minimal,

sehingga sangat cocok bagi pasien risiko tinggi, (5) tidak meninggalkan bekas, (6) risiko infeksi yang lebih rendah, (7) waktu pemulihan yang lebih cepat, (8) pemberian energy terapi pada area target tanpa mempengaruhi integritas kulit, (9) visualisasi real-time selama proses prosedur<sup>12</sup>.

Tulang dan udara dapat mempengaruhi penyebaran gelombang HIFU. Pergerakan organ selama prosedur, dan pantulan ultrasound oleh tulang atau jaringan yang mengandung gas terapi menyebabkan ablasi tidak optimal atau kerusakan tambahan. Oleh karena itu, tumor paru tidak dapat diablasi dengan HIFU, sedangkan tumor hepar lobus kanan yang lokasinya dekat dengan tulang iga atau paru membutuhkan beberapa modifikasi, seperti reseksi tulang iga atau hydrothorax buatan untuk meningkatkan keberhasilan ablasi dengan efek samping yang minimal<sup>15,16</sup>. Beberapa efek samping setelah prosedur HIFU yang dapat terjadi antara lain nyeri, muntah, dan luka bakar pada kulit. Selain itu beberapa komplikasi jarang seperti perdarahan, impotensi dan inkontinensia pernah dilaporkan pada kasus kanker prostat yang mendapat terapi HIFU.

## **Aplikasi Klinis HIFU**

Prosedur terapi HIFU digunakan untuk berbagai macam kasus tumor padat jinak dan ganas. Prosedur ini memiliki banyak keunggulan dibandingkan modalitas terapi kanker lain (kemoterapi, radioterapi, atau terapi bedah). Selain itu HIFU juga dapat digunakan pada tumor primer maupun sekunder karena proses metastasis.

### **Tumor ganas**

#### **1. Kanker liver**

Kanker liver merupakan salah satu tipe kanker yang sulit diterapi, terutama bila multiple. Hal ini menyebabkan sulit untuk melakukan reseksi pada seluruh tumor, sehingga risiko terjadinya kekambuhan meningkat. Prosedur HIFU yang bersifat ekstrakorporeal memungkinkan dilakukannya ablasi secara selektif pada nodul tumor yang tersebar dalam liver. Wu et al. melaporkan 68 pasien kanker liver yang mendapat terapi HIFU, dan menemukan kejadian nekrosis koagulatif dan kerusakan pada pembuluh darah dalam tumor, atau hilangnya seluruh tumor pada area target terapi<sup>17</sup>. Beberapa penelitian lain juga menemukan perbaikan gejala nyeri dan letargi<sup>18</sup>, peningkatan waktu survival bila dilakukan terapi kombinasi transcatheter arterial chemoembolization technique (TACE) kombinasi HIFU<sup>19</sup>.

#### **2. Kanker payudara**

Penggunaan terapi HIFU telah dilakukan pada beberapa tipe kanker payudara, seperti invasive lobular carcinoma, ductal carcinoma, dan mucinous adenocarcinoma dengan tingkat nekrosis koagulasi mencapai

88-100% dari volume target terapi<sup>20-23</sup>. Studi lanjutan setelah terapi HIFU menunjukkan disease-free survival rate mencapai 95%, recurrence-free survival rate mencapai 89%, dan penurunan ukuran tumor hingga 90% dalam kurun waktu 5 tahun<sup>21</sup>. Efek samping minor setelah terapi HIFU yang telah dilaporkan yaitu edema local, dan luka bakar kulit. Meskipun demikian, terapi HIFU sangat efektif dalam merangsang destruksi tumor dan menghambat penyebaran tumor<sup>24</sup>.

### 3. Kanker prostat

Terapi HIFU pada kanker prostat telah menunjukkan hasil yang sangat baik, dan telah digunakan lebih dari 100 negara di dunia. Beberapa studi melaporkan adanya penurunan yang signifikan pada kadar prostate-specific antigen (PSA) (< 0,2 ng/mL) dan tingkat ketahanan hidup (survival rate) yang lebih tinggi<sup>25, 26</sup>. Terapi ultrasound pada beberapa kanker prostat yang sulit menggunakan aplikator berbasis kateter, yang dikombinasikan juga dengan brachytherapy dosis tinggi. Sistem terapi yang ada di pasaran adalah Ablatherm® (EDAP-Technomed, Lyon, France) dan Sonablate® 500 (Focus Surgery, Indianapolis, IN, USA). Kedua sistem ini menggunakan probe endorectal yang mengandung transducer untuk terapi dan juga untuk pencitraan ultrasound. Transducer ini bisa bergerak secara longitudinal dan dapat berputar 1800 di sepanjang dan di sekitar sumbu probe, sehingga mampu mencakup lesi fokal dan keseluruhan volume tumor<sup>12</sup>.

### 4. Kanker ginjal

Terapi HIFU merupakan sebuah alternatif yang lebih baik dibandingkan prosedur nefrektomi total atau partial, terutama pada ukuran tumor yang kecil. Beberapa studi klinis yang mempelajari terapi HIFU pada kanker ginjal menunjukkan adanya kerusakan homogen dan irreversible pada area target (dibuktikan dengan pemeriksaan histologi)<sup>27</sup>, nekrosis tumor 12 hari pasca terapi pada 20 pasien (67%), penyusutan ukuran tumor setelah 6 bulan pasca terapi<sup>28</sup>, dan hilangnya rasa sakit pada 11 pasien (90%)<sup>29</sup>. Alat yang digunakan untuk terapi kanker ginjal meliputi alat HIFU extracorporeal, dan juga system HIFU laparoskop. Penggunaan probe HIFU melalui laparoskopi memungkinkan terjadinya kontak langsung dengan tumor<sup>27</sup>. Beberapa studi melaporkan keberhasilan terapi HIFU pada kutub ginjal bagian bawah, namun terapi HIFU pada tumor kutub ginjal bagian atas menunjukkan hasil yang kurang baik. Hal ini disebabkan oleh penyerapan energi ultrasound oleh tulang iga<sup>30</sup>.

### 5. Kanker esofagus

Kanker esophagus sering teridentifikasi sebagai karsinoma sel skuamos kecil yang ada dalam lumen. Modalitas terapi kanker esofagus meliputi terapi bedah, dan kemoterapi, dengan atau tanpa terapi radiasi.



Keseluruhan metode terapi ini memiliki luaran yang buruk, dengan tingkat kelangsungan hidup 5 tahun sebesar 13-18%<sup>31</sup>. Pengobatan HIFU pada kanker esofagus pertama kali dilaporkan pada tahun 2008, dengan jumlah 4 pasien. Nekrosis seluruh tumor terlihat pada satu pasien, dengan perbaikan signifikan gejala disfagia dalam 15 hari setelah terapi pada semua pasien<sup>32</sup>.

#### 6. Kanker pancreas

Kanker pancreas biasanya terdeteksi terlambat dengan tingkat kelangsungan hidup 5 tahun < 5%. Terapi bedah hanya dapat dilakukan pada 20% pasien, sehingga HIFU muncul sebagai teknik perawatan yang potensial. Terapi HIFU bisa diberikan sebagai terapi tunggal, kombinasi dengan kemoterapi, atau sebagai terapi tambahan setelah terjadi kegagalan kemoterapi atau terapi radiasi<sup>33</sup>. Hasil terapi HIFU menunjukkan hasil yang bagus dalam ablasi tumor pancreas, dengan adanya penurunan ukuran tumor, nyeri yang berkurang pada 80% pasien, dan tingkat kelangsungan hidup rata-rata 12,5%<sup>33</sup>. Komplikasi dan efek samping yang terjadi sangat bervariasi. Sebuah studi melaporkan tidak ada komplikasi, namun beberapa studi lain melaporkan adanya nekrosis vertebra dan lemak subkutan, nyeri, pankreatitis, dan luka bakar kulit<sup>34</sup>.

#### 7. Kanker tulang

Aplikasi terapi HIFU untuk pada kanker tulang yaitu penghancuran pembuluh darah mikro dalam tumor dan menginduksi thrombosis untuk mencegah penyebaran sel tumor secara hematogen, meredakan nyeri tumor metasase<sup>38</sup>, dan juga dalam pengobatan tumor tulang primer<sup>39</sup>. Beberapa efek samping yang dilaporkan meliputi nyeri local ringan, edema, luka bakar kulit, kerusakan saraf perifer, patah tulang, kelemahan ligamen, epifiolisis, dan infeksi sekunder<sup>39</sup>. Secara keseluruhan, terapi HIFU tunggal maupun kombinasi dengan kemoterapi merupakan terapi yang aman dan efektif, namun perlu dilakukan penelitian lebih lanjut.

#### 8. Kanker otak

Glioblastoma merupakan tumor ganas dari sistem saraf pusat. Modalitas terapi glioblastoma meliputi reseksi bedah dan pemberian kemoterapi atau terapi radiasi. Tantangan utama dalam manajemen tumor otak adalah penyebaran tumor yang bersifat difus ke seluruh otak, dan ketidakmampuan rejimen kemoterapi untuk melintas sawar darah otak atau blood brain barrier (BBB)<sup>35</sup>. Terapi HIFU transkranial pertama dikerjakan pada 3 pasien glioblastoma. Proses terapi menunjukkan kemampuan HIFU untuk menginduksi pemanasan fokal pada target tumor otak hingga suhu maksimal 51oC selama 20 detik waktu sonikasi<sup>36</sup>. Kekuatan akustik yang digunakan adalah 800W dan 650 W<sup>36</sup>, namun kekuatan ini masih belum mampu mencapai koagulasi otak, dan ablasi fokal energi panas yang muncul ada ambang suhu

55oC<sup>37</sup>. Meskipun demikian, data ekstrapolasi menyarankan kelayakan untuk merangsang ablasi tumor dengan menggunakan kekuatan 1200 W (suhu puncak fokal mencapai 55oC), tanpa merusak tulang tengkorak<sup>36,37</sup>. Terapi HIFU pada kanker otak masih memerlukan studi lebih lanjut.

## **Tumor jinak dan penyakit lain**

### **1. Mioma uterus**

Mioma uterus adalah suatu tumor jinak dari otot polos uterus, yang mengenai 25% wanita. Terapi HIFU merupakan terapi yang non invasif, dengan potensi untuk menjaga kesuburan, dan waktu pemulihan yang pendek. Studi mengenai terapi HIFU pada mioma uterus besar menunjukkan adanya penurunan volume mioma sebesar 31% setelah 3 bulan, 13-33% setelah 6 bulan<sup>40,41</sup>, dan penurunan skor nyeri pada 79% pasien yang mendapatkan terapi<sup>41</sup>.

### **2. Kelainan pada otak**

Terapi HIFU telah digunakan pada kelainan gerak (seperti Tremor esensial), penyakit Parkinson, penyakit Alzheimer, gangguan depresi/kecemasan, epilepsy, dan perdarahan intracranial.

### **3. Nyeri kronik dan non ganas**

Gejala nyeri yang bersifat sentral atau perifer merupakan kondisi yang menantang untuk diterapi, terutama bila pengobatan farmasi tidak efektif. Prosedur terapi HIFU pernah dicoba untuk menarget nucleus central lateral pada thalamus posterior, pada pasien dengan nyeri neuropatik. Hasil terapi menunjukkan nyeri yang mereda sebesar 30-100% dalam waktu 48 jam, atau pada 3 dan 12 bulan setelah terapi<sup>42</sup>. Efek samping yang pernah dilaporkan meliputi perdarahan kecil, atau komplikasi perdarahan pada area motor thalamus, yang dapat disebabkan oleh kavitasi atau suhu saat sonikasi, sehingga deteksi terjadinya kavitasi dan pengaturan suhu sonikasi di bawah 60oC perlu dilakukan untuk mencegah komplikasi.

### **4. Penyakit tiroid**

Tindakan bedah pada nodul tiroid masih merupakan modalitas terapi yang cukup efektif dan sering digunakan. Penelitian terbaru menunjukkan keberhasilan terapi HIFU dalam ablasi nodul tiroid padat<sup>43-45</sup>. Penyusutan volume nodul mencapai 50% dalam waktu 12 bulan setelah terapi, tanpa adanya perubahan dari fungsi tiroid<sup>43, 46-48</sup>. Tidak ada laporan mengenai komplikasi berat atau pun kerusakan jaringan di sekitar kelenjar tiroid. Beberapa efek samping yang telah dilaporkan meliputi nyeri selama prosedur, nyeri menjalar hingga leher, scapula, otot trapezius, atau lengan<sup>45</sup>, kemerahan

ringan kulit, edema subkutan<sup>43-45</sup>, kelemahan pita suara sementara, sindroma Horner<sup>46</sup>. Keseluruhan efek samping tersebut tidak serius dan hilang secara spontan dalam beberapa hari setelah terapi.

## Referensi:

1. Lafon, C.; Melodelima, D.; Salomir, R.; Chapelon, J.Y. Interstitial devices for minimally invasive thermal ablation by high-intensity ultrasound. *Int. J. Hypertherm.* 2007, 23, 153–163.
2. Lynn JG, Zwemer RL, Chick AJ, Miller AE. A new method for the generation and use of focused ultrasound in experimental biology. *J Gen Physiol* 1942;26:179-93.
3. Fry WJ, Fry FJ. Fundamental neurological research and human neurosurgery using intense ultrasound. *IRE Trans Med Electron* 1960;ME-7:166-81.
4. Lynn JG, Putnam TJ. Histology of cerebral lesions produced by focused ultrasound. *Am J Pathol* 1944;20:637-49.
5. Coleman DJ, Lizzi FL, el-Mofty AA, Driller J, Franzen LA. Ultrasonically accelerated resorption of vitreous membranes. *Am J Ophthalmol* 1980;89:490-9.
6. Silverman RH, Vogelsang B, Rondeau MJ, Coleman DJ. Therapeutic ultrasound for the treatment of glaucoma. *Am J Ophthalmol* 1991;111:327-37.
7. Rosecan LR, Iwamoto T, Rosado A, Lizzi FL, Coleman DJ. Therapeutic ultrasound in the treatment of retinal detachment: clinical observations and light and electron microscopy. *Retina* 1985;5:115-22.
8. Paek BW, Vaezy S, Fujimoto V, Bailey M, Albanese CT, Harrison MR, et al. Tissue ablation using high-intensity focused ultrasound in the fetal sheep model: Potential for fetal treatment. *Am J Obstet Gynecol* 2003;189Mosby:702—5.
9. Hynynen KH. Fundamental principles of therapeutic ultrasound. *MRI-guided Focus. Ultrasound Surg* 2007:16—35 [CRC Press].
10. Zhou, Y.-F. High intensity focused ultrasound in clinical tumor ablation. *World J. Clin. Oncol.* 2011, 2, 8.
11. Ter Haar, G.; Rivens, I.; Chen, L.; Riddler, S. High intensity focused ultrasound for the treatment of rat tumours. *Phys. Med. Biol.* 1991, 36, 1495–1501.
12. Izadifar, Z.; Izadifar, Z.; Chapman, D.; Babyn, P. An introduction to high intensity focused ultrasound: Systematic review on principles, devices, and clinical applications. *J Clin Med.* 2020, 9, 460, 1-22.

13. Shehata, I. A.; Albahar, H.; Shah, U.; Oto, A.; Cressman, F.; Almekawy, M. High intensity focused ultrasound: the fundamentals clinical applications, and research trends. *Diagn Interv Imaging* 2018;99:349-359
14. Shehata IA. Treatment with high intensity focused ultrasound: secrets revealed. *Eur J Radiol* 2012;81:534—41.
15. McWilliams JP, Lee EW, Yamamoto S, Loh CT, Kee ST. Imageguided tumor ablation: emerging technologies and future directions. *Semin Intervent Radiol* 2010;27:302—13.
16. Zhu H, Zhou K, Zhang L, Jin C, Peng S, Yang W, et al. High intensity focused ultrasound (HIFU) therapy for local treatment of hepatocellular carcinoma: role of partial rib resection. *Eur J Radiol* 2009;72:160—6.
17. Wu, F.; Chen, W.Z.; Bai, J.; Zou, J.Z.; Wang, Z.L.; Zhu, H.; Wang, Z.B. Pathological changes in human malignant carcinoma treated with high-intensity focused ultrasound. *Ultrasound Med. Biol.* 2001, 27, 1099–1106
18. Li, C.X.; Xu, G.L.; Jiang, Z.Y.; Li, J.J.; Luo, G.Y.; Shan, H.B.; Zhang, R.; Li, Y. Analysis of clinical effect of high-intensity focused ultrasound on liver cancer. *World J. Gastroenterol.* 2004, 10, 2201–2204.
19. Wu, F.; Wang, Z.B.; Chen, W.Z.; Zou, J.Z.; Bai, J.; Zhu, H.; Li, K.Q.; Jin, C.B.; Xie, F.L.; Su, H.B. Advanced hepatocellular carcinoma: Treatment with high-intensity focused ultrasound ablation combined with transcatheter arterial embolization. *Radiology* 2005, 235, 659–667
20. Wu, F.; Wang, Z.B.; Cao, Y.D.; Zhu, X.Q.; Zhu, H.; Chen, W.Z.; Zou, J.Z. “Wide local ablation” of localized breast cancer using high intensity focused ultrasound. *J. Surg. Oncol.* 2007, 96, 130–136
21. Wu, F.; Wang, Z.-B.; Zhu, H.; Chen, W.-Z.; Zou, J.-Z.; Bai, J.; Li, K.-Q.; Jin, C.-B.; Xie, F.-L.; Su, H.-B. Extracorporeal high intensity focused ultrasound treatment for patients with breast cancer. *Breast Cancer Res. Treat.* 2005, 92, 51–60
22. Wu, F.; Wang, Z.-B.; Cao, Y.-D.; Chen, W.; Bai, J.; Zou, J.; Zhu, H. A randomised clinical trial of high-intensity focused ultrasound ablation for the treatment of patients with localised breast cancer. *Br. J.Cancer* 2003, 89, 2227–2233.
23. . Gianfelice, D.; Khiat, A.; Amara, M.; Belblidia, A.; Boulanger, Y. MR imaging-guided focused us ablation of breast cancer: Histopathologic assessment of effectiveness—Initial experience 1. *Radiology* 2003, 227, 849–855
24. Peek MC, L.; Wu, F. High-intensity focused ultrasound in the treatment of breast tumours. *Ecancermedicalscience* 2018, 12, 794.

25. Ahmed, H.; Zacharakis, E.; Dudderidge, T.; Armitage, J.; Scott, R.; Calleary, J.; Illing, R.; Kirkham, A.; Freeman, A.; Ogden, C. High-intensity-focused ultrasound in the treatment of primary prostate cancer: The first UK series. *Br. J. Cancer* 2009, 101, 19–26
26. Chaussy, C.; Thuroff, S. The status of high-intensity focused ultrasound in the treatment of localized prostate cancer and the impact of a combined resection. *Curr. Urol. Rep.* 2003, 4, 248–252
27. Klingler, H.C.; Susani, M.; Seip, R.; Mauermann, J.; Sanghvi, N.; Marberger, M.J. A novel approach to energy ablative therapy of small renal tumours: Laparoscopic high-intensity focused ultrasound. *Eur. Urol.* 2008, 53, 810–818.
28. Illing, R.; Kennedy, J.; Wu, F.; Ter Haar, G.; Protheroe, A.; Friend, P.; Gleeson, F.; Cranston, D.; Phillips, R.; Middleton, M. The safety and feasibility of extracorporeal high-intensity focused ultrasound (HIFU) for the treatment of liver and kidney tumours in a Western population. *Br. J. Cancer* 2005, 93, 890–895
29. Wu, F.; Wang, Z.-B.; Chen, W.-Z.; Bai, J.; Zhu, H.; Qiao, T.-Y. Preliminary experience using high intensity focused ultrasound for the treatment of patients with advanced stage renal malignancy. *J. Urol.* 2003, 170, 2237–2240.
30. KÖHRMANN, K.U.; Michel, M.S.; Gaa, J.; Marlinghaus, E.; Alken, P. High intensity focused ultrasound as noninvasive therapy for multilocal renal cell carcinoma: Case study and review of the literature. *J. Urol.* 2002, 167, 2397–2403
31. Napier, K.J.; Scheerer, M.; Misra, S. Esophageal cancer: A Review of epidemiology, pathogenesis, staging workup and treatment modalities. *World J. Gastrointest Oncol.* 2014, 6, 112–120
32. Melodelima, D.; Prat, F.; Fritsch, J.; Theillere, Y.; Cathignol, D. Treatment of esophageal tumors using high intensity intraluminal ultrasound: First clinical results. *J. Transl. Med.* 2008, 6, 28.
33. He, S.; Wang, G.; Niu, S.; Yao, B.; Wang, X. The noninvasive treatment of 251 cases of advanced pancreatic cancer with focused ultrasound surgery. In *Proceedings of the 2nd International Symposium on Therapeutic*, Seattle, WA, USA, 29 July–1 August 2012; University of Washington: Seattle, WA, USA, 2002; pp. 51–56.
34. Jung, S.E.; Cho, S.H.; Jang, J.H.; Han, J.-Y. High-intensity focused ultrasound ablation in hepatic and pancreatic cancer: Complications. *Abdom. Imaging* 2011, 36, 185–195



35. Lipsman, N.; Mainprize, T.G.; Schwartz, M.L.; Hynynen, K.; Lozano, A.M. Intracranial applications of magnetic resonance-guided focused ultrasound. *Neurotherapeutics* 2014, 11, 593–605
36. McDannold, N.; Clement, G.T.; Black, P.; Jolesz, F.; Hynynen, K. Transcranial magnetic resonance imaging-guided focused ultrasound surgery of brain tumors: Initial findings in 3 patients. *Neurosurgery* 2010, 66, 323–332, discussion 332
37. McDannold, N.; Vykhodtseva, N.; Jolesz, F.A.; Hynynen, K. MRI investigation of the threshold for thermally induced blood-brain barrier disruption and brain tissue damage in the rabbit brain. *Magn. Reson. Med.* 2004, 51, 913–923.
38. Liberman, B.; Gianfelice, D.; Inbar, Y.; Beck, A.; Rabin, T.; Shabshin, N.; Chander, G.; Hengst, S.; Pfeffer, R.; Chechick, A.; et al. Pain palliation in patients with bone metastases using MR-guided focused ultrasound surgery: A multicenter study. *Ann. Surg. Oncol.* 2009, 16, 140–146
39. Chen, W.; Zhu, H.; Zhang, L.; Li, K.; Su, H.; Jin, C.; Zhou, K.; Bai, J.; Wu, F.; Wang, Z. Primary bone malignancy: Effective treatment with high-intensity focused ultrasound ablation 1. *Radiology* 2010, 255, 967–978.
40. LeBlang, S.D.; Hoctor, K.; Steinberg, F.L. Leiomyoma shrinkage after MRI-guided focused ultrasound treatment: Report of 80 patients. *AJR Am. J. Roentgenol.* 2010, 194, 274–280.
41. Stewart, E.A.; Rabinovici, J.; Tempny, C.M.; Inbar, Y.; Regan, L.; Gostout, B. Clinical outcomes of focused ultrasound surgery for the treatment of uterine miomas. *Fertil. Steril.* 2006, 85, 22–29.
42. Jeanmonod, D.; Werner, B.; Morel, A.; Michels, L.; Zadicario, E.; Schiff, G.; Martin, E. Transcranial magnetic resonance imaging-guided focused ultrasound: Noninvasive central lateral thalamotomy for chronic neuropathic pain. *Neurosurg. Focus* 2012, 32, E1.
43. Kovatcheva, R.D.; Vlahov, J.D.; Stoinov, J.I.; Zaletel, K. Benign Solid Thyroid Nodules: US-guided High-Intensity Focused Ultrasound Ablation—Initial Clinical Outcomes. *Radiology* 2015, 276, 597–605.
44. Esnault, O.; Franc, B.; Ménégau, F.; Rouxel, A.; De Kerviler, E.; Bourrier, P.; Lacoste, F.; Chapelon, J.Y.; Leenhardt, L. High-intensity focused ultrasound ablation of thyroid nodules: First human feasibility study. *Thyroid* 2011, 21, 965–973.
45. Korkusuz, H.; Fehre, N.; Sennert, M.; Happel, C.; Grünwald, F. Volume reduction of benign thyroid nodules 3 months after a single treatment with high-intensity focused ultrasound (HIFU). *J. Ther. Ultrasound* 2015, 3, 4

46. Leenhardt, L.; Rouxel, A.; Menegaux, F.; Esnault, O. An open-label, randomized, controlled study of the effectiveness and safety of a high intensity focused ultrasound device compared with observation in patients with non-malignant cold thyroid nodules. *Endocr. Abstr.* 2013, 32, 1013.
47. Korkusuz, H.; Fehre, N.; Sennert, M.; Happel, C.; Grünwald, F. Early assessment of high-intensity focused ultrasound treatment of benign thyroid nodules by scintigraphic means. *J. Ther. Ultrasound* 2014, 2, 18
48. Kovatcheva, R.D.; Zaletel, K. High-intensity focused ultrasound for thyroid nodule ablation: The evidence to date. *Rep. Med Imaging* 2017, 10, 9–16.







# HIFU Treatment for Uterine Miomas : Kajian Meta Analisis

*Oleh : dr. Aries Joe, SpOG*

## Pendahuluan

Uterus miomaatosis yang juga dikenal sebagai Uterine Mioma atau Uterine Leiomyoma dan dikenal oleh masyarakat awam sebagai miom, yang merupakan tumor jinak Rahim yang pada umumnya terdapat pada wanita usia subur.<sup>1,2</sup>

Insiden miom berkisar antara 20 sampai 40%. Pada ras tertentu prevalensi miom melebihi 80% di antara wanita kulit hitam dan mendekati 70% di antara wanita kulit putih. Mioma berproliferasi dari sel otot polos Rahim dan jaringan ikat fibrosa.

Etiologi mioma rahim/ miom masih belum sepenuhnya dipahami. Sebagian besar hipotesis berdasarkan pengamatan klinis dan penelitian eksperimental menyatakan bahwa miom merupakan tumor yang pertumbuhannya tergantung pada hormon. Estrogen merupakan faktor penyebab utama dalam pertumbuhan miom. Hormon pertumbuhan (GH) dan laktogen plasenta manusia (HPL) juga berpengaruh terhadap pertumbuhan miom.

Fungsi ovarium dan metabolisme hormon, aktivitas SSP mungkin memainkan peran penting dalam patogenesis miom. Singkatnya, terjadinya dan perkembangan miom adalah multifaktorial.

Dalam pengobatan Miom, Ketika pengobatan simptomatik dan farmakologis gagal, pilihannya antara konservatif, mempertahankan rahim (miomektomi) atau non-konservatif dengan melakukan pengangkatan rahim (histerektomi total/subtotal). Terapi atau pembedahan untuk miom tergantung status reproduksi wanita tersebut.<sup>4</sup>

Untuk wanita yang ingin mempertahankan rahimnya selain pembedahan miomektomi dan terapi hormonal, terdapat beberapa modalitas terapi lain yang efektif dan non invasif untuk menangani miom, yaitu : High Intensity Focused Ultrasound (HIFU) adalah sepenuhnya modalitas pengobatan noninvasif dengan ablasi termal untuk pengobatan miom, yang telah disetujui oleh US Food and Drug Administration (FDA) pada tahun 2004.<sup>5,6</sup>

Cara kerjanya dengan memfokuskan gelombang ultrasound intensitas tinggi, melewati dinding perut dan disatukan menjadi tepat titik target dalam

miom sehingga menyebabkan kenaikan suhu (55–90 °C), dimana ini cukup untuk merusak jaringan secara presisi dan menyebabkan nekrosis tanpa merugikan jaringan sekitar maupun organ yang dilaluinya.<sup>5,7</sup>

HIFU memiliki sejarah yang Panjang dan semakin banyak diterapkan dalam pengobatan berbagai penyakit dalam satu dekade terakhir, terutama di China serta beberapa negara Timur. Beberapa perusahaan yang saat ini memproduksi sistem berbasis HIFU, seperti sistem HIFUNIT 9000 (Shanghai, Cina), sistem HIFU FEB-BY02 (Beijing, Cina) Model JC HIFU (Chongqing, Cina), dan lain-lain.

Selain US HIFU terdapat sistem MRI-HIFU yang sudah terlebih dahulu tersedia di seluruh dunia, perusahaan seperti InSightec (Tirat Carmel, Israel) dan Philips Healthcare (Vantaa, Finland) [10, 11].

Studi terbaru menunjukkan bahwa HIFU memberikan lebih banyak manfaat klinis daripada terapi lainnya [12]. Namun, hal ini masih diperdebatkan dan kontradiktif [13-16] dikarenakan studi individual yang dilakukan masih didapatkan kekurangan [17]. Oleh karena itu penjabaran meta-analisis ini bisa memberikan kesimpulan yang lebih tepat dalam membandingkan keamanan dan kemanjuran HIFU dengan modalitas terapi lainnya.

## **Gejala Mioma Rahim**

Kebanyakan pasien dengan mioma umumnya tidak bergejala, Mioma terdiagnosa secara kebetulan selama pemeriksaan panggul rutin atau pemeriksaan USG. Secara umum gejala klinis yang timbul akibat mioma antara lain :

### **1. Gangguan menstruasi**

Merupakan gejala mioma yang paling umum dan terjadi pada lebih dari separuh pasien. Manifestasinya berupa peningkatan jumlah menstruasi, periode menstruasi yang berkepanjangan, atau siklus mens yang lebih pendek.

Mioma yang terletak di submukosa dan intramural adalah jenis mioma yang umum ditemukan dengan gejala seperti ini. Mioma subserosal jarang menyebabkan gangguan menstruasi

### **2. Massa perut dan gejala penekanan organ sekitar**

Mioma dapat tumbuh besar sehingga mungkin meniru kehamilan. Massa tersebut padat, bergerak, dan tidak sakit. Mioma yang mencapai ukuran tertentu dapat menyebabkan gejala penekanan pada organ sekitarnya. Mioma yang terletak di dinding rahim anterior dekat dengan kandung kemih bisa menghasilkan frekuensi kencing dan urgensi, begitu juga halnya dengan mioma serviks yang besar yang dapat menekan kandung kemih serta menghalangi aliran urin yang mengakibatkan retensi urin.

Mioma yang terletak pada dinding rahim posterior, terutama di leher rahim, dapat menekan rektum dan obstipasi dan ketidaknyamanan saat buang air besar.

Mioma pada ligament disamping Rahim yang besar dan lebar dapat menekan ureter dan bahkan menyebabkan hidronefrosis.

### 3. Nyeri

Dalam keadaan normal, mioma tidak menyebabkan nyeri. Beberapa namun pasien mungkin mengalami distensi perut bagian bawah dan nyeri punggung bawah. Mioma bertangkai bisa mengalami torsi, yang mengakibatkan nyeri perut akut. Mioma juga sering dikaitkan dengan endometriosis atau adenomiosis secara bersamaan; dalam situasi seperti itu, pasien juga bisa merasakan sakit selama menstruasi.

### 4. Keputihan/ Fluor albus

Mioma submukosa akan menyebabkan keputihan. Mioma seperti ini akan memperbesar ukuran rongga rahim, jumlah kelenjar endometrial, dan kongesti panggul sehingga menyebabkan peningkatan keputihan vagina.

Mioma submukosa atau serviks dapat berkembang bisul, infeksi, nekrosis, berdarah, atau keputihan purulen.

### 5. Infertilitas dan keguguran

Mioma berukuran besar dapat menyebabkan deformasi rongga rahim sehingga berdampak pada implantasi embrio, pertumbuhan dan perkembangan embrio. Mioma yang dekat dengan lumen tuba dapat menekan bukaan tuba dan menutup lumen tuba.

Mioma submukosa dapat menghambat implantasi embrio atau menunda masuknya sperma ke dalam lumen tuba. Mioma seperti ini dapat menyebabkan infertilitas.

### 6. Anemia

Mioma dapat menyebabkan peningkatan jumlah menstruasi atau menstruasi yang berkepanjangan. Oleh karena itu, anemia berat lebih sering terjadi pada pasien dengan mioma yang besar dan pada mioma submukosa.

### 7. Polisitemia

Sejumlah kecil pasien dengan mioma rahim yang besar dapat terjadi peningkatan jumlah sel darah merah (polisitemia). Kemungkinan mekanisme ini terjadi karena hormon ektopik yang dihasilkan oleh tumor mioma.

### 8. Hipoglikemia

Kadar gula yang rendah dalam darah, yang mungkin berhubungan dengan hormon ektopik, menyebabkan kehilangan nafsu makan, anemia, dan kelemahan.

## Indikasi Pengobatan

Mioma asimtomatik dan kecil biasanya tidak memerlukan perawatan apa pun. Berikut indikasi HIFU pada pasien mioma :

### 1. Gejala klinis

Karena letak dan ukurannya yang berbeda, Mioma dapat menyebabkan perdarahan berat dan gejala tekanan yang membuat penurunan kualitas hidup. Gejala klinis merupakan indikasi untuk terapi HIFU

### 2. Infertilitas

Mioma dapat menyulitkan pasien untuk menjadi hamil/ infertilitas. Dengan demikian, pengobatan cocok untuk pasien usia reproduksi dengan riwayat infertilitas atau keguguran

### 3. Beban psikologis pasien

Ketika pasien memiliki beban psikologis yang berat akibat mioma dan gejala penyerta, mereka harus mendapatkan pengobatan untuk mengurangi tekanan mental mereka.

Pasien muda dengan mioma kecil multipel mungkin ingin mempertimbangkan terapi mengurangi risiko masalah berikutnya saat mereka menjadi tua

## Diagnosis

Sebelum Terapi HIFU, pasien harus menjalani pemeriksaan untuk mendiagnosa dan menentukan terapi, apakah secara medikamentosa atau pembedahan. Berikut ini berbagai modalitas diagnostik sebelum dilakukannya HIFU:

### 1. USG

Pemeriksaan USG adalah diagnostik yang paling umum digunakan metode saat ini. Itu tidak invasive, ekonomis, nyaman, cepat, dan mudah dilakukan. Modalitasi ini mudah memberikan pencitraan rahim yang membesar dengan bentuk yang tidak beraturan, bersama dengan jumlah, lokasi, dan ukuran miomas. Serta juga dapat menginterpretasi konsistensi dari mioma, apakah itu sepenuhnya padat, cair, atau kistik. USG dapat mengidentifikasi apakah ada degenerasi, kalsifikasi, atau kemungkinan suspek keganasan. Ini juga membantu dalam membedakan mioma dari tumor ovarium atau massa panggul lainnya.

### 2. Histeroskopi

Histeroskopi dapat digunakan untuk memvisualisasi rongga rahim secara langsung, sehingga berkontribusi pada diagnosis terutama pada mioma submukosa. Karena perlu menggunakan media seperti saline atau dekstroza

ke dalam rongga rahim melalui serviks, beberapa pasien mungkin merasakan nyeri dan ketidaknyamanan jika histeroskopi diagnostik dilakukan tanpa obat penenang analgesik.

### 3. Laparoskopi

Prosedur ini memungkinkan pengamatan langsung terhadap ukuran uterus, morfologi, lokasi tumor, serta dapat langsung mengangkat mioma. Namun, laparoskopi membutuhkan umum, anestesi, rawat inap, dan merupakan Tindakan invasif.

### 4. Magnetic Resonance Imaging (MRI)

MRI memungkinkan akurasi diagnostik yang tinggi untuk mioma. Metode diagnostik ini dapat dengan jelas menunjukkan ukuran, jumlah, lokasi, dan hubungan mioma ke jaringan yang berdekatan serta sangat berguna untuk diagnosis banding massa jinak dan ganas. Namun, pencitraan seperti itu mahal dan membutuhkan waktu sekitar 15-30 menit untuk pemeriksaan.

Selain mesin MRI menimbulkan suara berisik, pasien seperti dimasukkan ke lorong sempit, sehingga metode ini tidak cocok untuk pasien yang memiliki claustrophobia. Juga tidak diperbolehkan untuk pasien dengan implan logam seperti contohnya pace maker.

## Treatment/Management

Treatment dapat dilakukan dengan observasi, medikamentosa atau pembedahan, tergantung pada usia pasien, gejala, ukuran, dan lokasi miom.

### 1. Penatalaksanaan konservatif dengan observasi lanjutan

Jika pasien memiliki miom kecil, katakanlah 5 cm atau kurang, tetapi tanpa gejala klinis dan tidak ada tanda-tanda transformasi ganas, pasien seperti ini dapat di observasi secara berkala.

Jika miom terus tumbuh atau timbul gejala klinis, maka manajemen konservatif harus dihentikan dan pasien harus menjalani pengobatan.

### 2. Pengobatan medis dengan obat-obatan

Obat-obatan berikut digunakan untuk mengobati miom dengan gejala klinis:

#### a. GnRH Agonis, misalnya, leuprorelin

GnRH Agonis tidak cocok untuk penggunaan terus menerus jangka panjang. Terapi ini diberikan untuk pra operasi atau pengobatan adjuvan pasca operasi. Biasanya terbatas pada 3-6 siklus mens untuk menghindari gejala menopause yang parah atau osteoporosis karena kadar estrogen rendah.

b. Mifepristone

Mifepristone adalah antagonis progesteron. Dalam beberapa tahun terakhir, itu telah digunakan secara klinis untuk mengobati miom untuk mengurangi ukuran dari miom tersebut. Namun, miom cenderung tumbuh kembali setelah pengobatan dihentikan.

c. Danazol

Danazol digunakan untuk perawatan praoperasi untuk mengurangi ukurannya. Namun, miom sering tumbuh kembali setelah penghentian pengobatan. Danazol memiliki banyak efek samping yang disebabkan oleh efek androgeniknya, misalnya penambahan berat badan, jerawat, suara serak, Kadang-kadang juga dapat menyebabkan kerusakan hati yang parah.[2]

d. Tamoxifen

Tamoxifen menghambat pertumbuhan miom. Namun, penggunaan jangka panjang dapat meningkatkan beberapa ukuran miom dan bahkan mungkin menginduksi endometriosis atau kanker endometrium [3].

e. Obat androgen

Obat dalam kategori ini termasuk testosteron (methyltestosterone) dan testosteron propionat. Mereka dapat menghambat pertumbuhan miom. Namun, pasien bisa mendapatkan efek samping maskulinisasi.

3. Terapi Pembedahan

Perawatan bedah konvensional termasuk miomektomi dan histerektomi, menggunakan metode baik laparotomi, transvaginal atau minimal invasif / endoskopi (histeroskopi atau laparoskopi). Pilihan prosedur pembedahan tergantung pada usia pasien, fungsi fertilitas, ukuran, jumlah, dan lokasi miomas Faktor lain yang harus dipertimbangkan termasuk keterampilan ahli bedah, dari teknik yang dia kuasai, dan apakah pasien menderita kondisi medis lainnya.

a. Pembedahan Miomektomi

Miomektomi dilakukan dengan memotong dinding rahim, mengenukleasi miom dari pseudo-kapsulnya, dan kemudian menjahit luka dinding rahim. Ini terutama digunakan untuk wanita muda di bawah usia 40 tahun. karena mereka ingin melestarikan rahim dan mempertahankan kesuburan dengan prosedur operasi ini. Indikasi pembedahan ini adalah miom besar, menorrhagia, gejala penekanan pada organ sekitar, infertilitas, miom submukosa besar, dan miom yang tumbuh cepat. Kekambuhan miom setelah operasi ini sekitar 50% dalam 5 tahun [4].

b. Pembedahan Histerektomi

Histerektomi dapat dilakukan untuk pasien dengan gejala berat tanpa keinginan kesuburan dan diindikasikan juga untuk miom yang dicurigai ganas. Histerektomi adalah untuk mengangkat uterus dan serviks dan mempertahankan satu atau kedua ovarium. Tuba falopi bilateral dan ovarium dapat diangkat bersama-sama pada pasien usia yang lebih tua, khususnya mereka setelah menopause.

Histerektomi bisa total, disertai pegangangkatan serviks atau histerektomi subtotal (serviks dipertahankan). Pada wanita yang lebih tua, histerektomi total lebih tepat untuk mengurangi risiko keganasan serviks atau pembedahan berulang. Pap smear sebelum operasi harus dilakukan untuk menyingkirkan keganasan serviks. Histerektomi subtotal dapat ditawarkan kepada wanita yang lebih muda untuk menghindari disfungsi seksual atau prolaps genital setelah operasi.

c. Laparoskopi

Histerektomi laparoskopi atau miomektomi adalah teknik bedah yang sudah banyak dilakukan untuk mengobati miom. Operasi laparoskopi menggunakan teropong (laparoskop) yang mempunyai sumber cahaya yang di insersikan ke dalam rongga perut. Pencitraan laparoskopi ini dapat dilihat melalui monitor khusus, sehingga ahli bedah bisa mengamati dan melakukan tindakan operasi di dalam rongga perut.

4. Embolisasi arteri uterina (UAE)

Prosedur ini dilakukan dengan memasukkan kateter arteri ke dalam arteri uterina melalui arteri femoralis diselangkangan dan menyuntikkan partikel emboli untuk memblokir suplai darah ke miom. Ini mencapai pengurangan ukuran mioma dengan atrofi atau, idealnya, bahkan menyebabkan hilangnya mioma. Namun, 5% pasien memiliki risiko kegagalan ovarium prematur setelah operasi UEA. Komplikasi yang jarang terjadi pasca UAE seperti infeksi panggul, obstruksi usus, dan trombosis di pembuluh darah utama lainnya [5].

5. Ultrasound terfokus intensitas tinggi (HIFU) (FUS)

Dengan memanfaatkan kemampuan ultrasound untuk menembus jaringan dan kapasitas pemfokusan untuk menciptakan suhu tinggi di atas 65 °C dalam target area tersebut, HIFU/FUS menginduksi nekrosis miom. Miom setelah Ablasi HIFU dapat diserap secara bertahap dan kemudian menyusut ukurannya, lalu gejala yang berkaitan dengan miom akan semakin berkurang. Ini berlaku untuk pasien dengan miom bergejala, beban



psikologis yang menyebabkan perburukan kualitas hidup, dan pasien yang ingin mempertahankan fungsi fertilitas.

Dengan menjaga integritas uterus, HIFU/FUS memiliki keunggulan non-invasif, pemulihan pasca operasi yang cepat, dan dapat diulang.

Ketika HIFU/FUS dibandingkan dengan operasi laparotomi dan laparoskopi,

Dibandingkan dengan HIFU/FUS untuk melakukan operasi minimal invasif (MIS) diperlukan ketrampilan yang relatif tinggi, dengan komplikasi yang dapat terjadi pada prosedur laparoskopi: Anestesi umum, Perdarahan intraoperative, Infeksi pasca operasi, Potensi perlengketan intra-abdomen setelah operasi pengangkatan miom, infeksi luka operasi, Risiko ruptur uteri selama kehamilan pasca operasi dan pada saat persalinan serta Tingkat kekambuhan yang tinggi (sekitar 30-51%).<sup>4,6</sup>

Oleh karena itu, operasi bukan merupakan terapi yang ideal untuk pengobatan miom atau adenomiosis. Terlepas dari pendekatan bedah apa pun, mempertahankan rahim akan berisiko untuk kekambuhan miom atau timbulnya miom atau adenomyosis yang baru. Tidak ada perawatan/ pembedahan yang dapat menjamin setelah operasi dan dapat terhindar dari kekambuhan atau pertumbuhan miom yang baru selain daripada histerektomi. Histerektomi merupakan satu-satunya perawatan yang dapat menghilangkan. Namun, setelah histerektomi, fungsi fertilitas juga tidak dapat dipertahankan.

Histerektomi dapat menyebabkan serangkaian masalah fisik dan psikologis seperti kekeringan vagina, nyeri seksual, gangguan fungsi ovarium, menopause dini dan prolaps genital. Atas dasar ini maka keputusan untuk mengangkat rahim karena penyakit rahim jinak membutuhkan pertimbangan yang cermat oleh dokter dan pasien.

Ablasi HIFU telah mengobati miom selama sekitar 20 tahun, sampai sekarang banyak penelitian telah mengkonfirmasi keamanan dan efektivitasnya. Hasil klinisnya mirip dengan pembedahan konvensional dan minimal invasif, tetapi insiden komplikasi lebih rendah dibandingkan perawatan bedah lainnya.<sup>7</sup>

## **Treatment dengan HIFU**

Perawatan HIFU yang dijelaskan di sini adalah perawatan dengan menggunakan tumor ultrasound terfokus sistem terapeutik dari Chongqing HAIFU Medical Technology Co., Ltd. Mekanisme utama pengobatan ultrasound terfokus adalah dengan menggunakan sinar ultrasound yang dihasilkan dari transduser ultrasound yang ditempatkan di luar tubuh untuk memungkinkan pemanasan cepat dari lesi target secara akurat sehingga jaringan sehat di sekitarnya tidak terganggu/ tetap sehat.

Suhu tinggi seketika di dalam miom akan mengakibatkan nekrosis tanpa merusak jaringan di sekitarnya.

Tubuh secara bertahap akan menyerap nekrotik dari miom yang terablasi, yang akhirnya mengakibatkan berkurangnya ukuran rahim dan gejala terkait. Untuk lebih memahami mekanisme HIFU, analoginya mirip dengan menggunakan kaca pembesar untuk memfokuskan cahaya matahari ke selembar kertas, dengan tujuan menciptakan panas yang dapat membakar. Namun pada HIFU, gelombang suaralah yang difokuskan pada masa tumor.

### **Prosedur Ablasi USgHIFU**

Selama ablasi HIFU, pasien berbaring telungkup di meja HIFU. Pasien akan diposisikan dengan hati-hati dengan dinding perut anterior yang bersentuhan dengan “degassed water” melalui transduser ultrasound dalam tangki tertutup. Balon air, jika diperlukan, digunakan untuk menekan atau mendorong usus dari jalur akustik sehingga fokus pada tumor dapat dicapai.

Daya energi ultrasonik disesuaikan menjadi 350–400 W, dengan energi yang diberikan secara berkala, setiap pemaparan energi berlangsung dari 1 detik dan periode istirahat 3 detik.

Sonikasi HIFU dapat dilanjutkan di suatu area sampai terjadi perubahan skala abu-abu/ area hyperechoic. Jika tidak, paparan energi dapat ditingkatkan dengan waktu istirahat yang lebih sedikit. Hindari ablasi sonikasi dekat dengan endometrium dan serosa rahim, biasanya, jarak yang tepat 1–1,5 cm. Protokol ini akan membantu meminimalkan panas yang dapat mengakibatkan cedera pada endometrium dan jaringan sekitar rahim. Perawatan HIFU dapat dihentikan ketika area hyperechoic menutupi sebagian besar dari lesi yang diablasi. Ultrasonografi dengan peningkatan kontras dengan gelembung mikro (SonoVue, Bracco, Italia) dilakukan sebelum dan sesudah USgHIFU untuk mengevaluasi respon terhadap pengobatan USgHIFU.

Semua miom yang dievaluasi preoperasi akan diablasi. Secara teoritis, selama miom dapat divisualisasi pada pencitraan, yaitu mioma pada gambar ultrasound dengan diameter 1 cm atau lebih, maka ablasi HIFU untuk miom tersebut dapat dilakukan dengan jalur akustik yang aman. Untuk mioma yang berdiameter lebih dari 15 cm, beberapa sesi ablasi HIFU mungkin diperlukan. Ablasi HIFU dapat digunakan untuk mengobati miom intramural, submukosa, dan subserosa. Bisa dilakukan pada miom tunggal dan multiple dengan satu sesi terapi.

HIFU mempunyai keunggulan dibandingkan dengan operasi laparoskopi untuk terapi miom multiple dengan ukuran kecil. Untuk miom yang berulang, keuntungan dari ablasi HIFU jelas karena sifatnya yang tidak invasif dan dapat diulang. Pada pasien dengan multiple miom, dengan lebih dari 80% luas rahim secara klinis cocok untuk ablasi HIFU.

Segera setelah perawatan dengan ablasi HIFU, koagulasi nekrosis terjadi di jaringan mioma yang terablasi, agak mirip dengan memasak sepotong daging.

Pada tahap awal ini, mioma akan tetap pada posisi semula, dan ukurannya akan tetap belum berubah secara signifikan. Meskipun demikian miom yang terablasi tidak akan terus bertumbuh. Leukosit, fagosit, makrofag, sel mast, dll., dari sekeliling jaringan sehat akan membuang jaringan nekrosis dengan menyerapnya secara perlahan. Dengan melakukan pemeriksaan ultrasonografi secara berkala, dapat diketahui bahwa miom bertahap akan menyusut ukurannya dalam beberapa bulan.

Pada kasus miom submukosa, selain secara bertahap akan diserap dan menyusut total ukurannya, dapat juga keluar melalui serviks. Kadang-kadang, kuretase rahim mungkin diperlukan untuk mengangkat jaringan nekrotik intrauterin jika pasien mengeluh nyeri dan perdarahan terus menerus.

Selama ablasi HIFU, tekanan darah pasien, denyut nadi, laju pernapasan, dan oksigenasi perifer dipantau terus menerus. Pasien diminta untuk memberikan informasi kepada dokter tentang sensasi terbakar pada kulit, nyeri kaki, atau ketidaknyamanan punggung selama pengobatan HIFU.

Energi ultrasound yang dipancarkan dari transduser akan melewati kulit sampai masuk ke dalam tubuh, sehingga seluruh proses tidak menciptakan luka terbuka sama sekali, serta tanpa perdarahan dan tidak membutuhkan anestesi umum. Pasien dapat memobilisasi segera setelah perawatan HIFU.

### **Indikasi Pengobatan HIFU**

Sebagai terapi non-invasif, pengobatan HIFU untuk miom dan adenomiosis harus menjadi lini pertama, jika tindakan operasi diperlukan. Pasien dengan miom dengan usia mendekati menopause dan bergejala paling cocok untuk ablasi HIFU.

Perawatan HIFU juga merupakan pilihan yang lebih baik bagi pasien yang ingin segera hamil karena interval dari pengobatan HIFU sampai kehamilan pendek, dan outcome dari kehamilan lebih baik dibandingkan dengan operasi konservatif karena tanpa perlukaan dari uterus.<sup>8</sup>

Pada pasien muda miom cenderung mengalami pertumbuhan ukuran dan gejala yang memberat. Oleh karena itu, intervensi dini dengan ablasi HIFU lebih mudah diterima oleh pasien bahkan untuk mioma berukuran kecil. Ablasi HIFU juga cocok untuk pasien dengan miom multipel atau adenomyosis yang diffuse yang bertendensi akan membesar serta meningkatnya resiko untuk operasi invasif atau bahkan histerektomi.

Pasien infertilitas mungkin ingin mempertimbangkan perawatan HIFU meskipun ukuran miom yang kecil sekalipun, terutama jika dekat dengan tuba atau melibatkan rongga endometrium, dapat berdampak buruk pada kesuburan [9].

Beberapa pasien mungkin sering mengalami menstruasi berat dengan anemia berat membutuhkan transfusi darah sebelum operasi. Ablasi HIFU tidak mengalami perdarahan intraoperatif; oleh karena itu, mungkin tidak perlu memberikan transfusi darah untuk memperbaiki anemia berat sebelum operasi. Secara umum, hemoglobin pasien harus di atas 7 g/dL untuk ablasi HIFU. Jika tidak, obat yang mempunyai efek sedatif yang digunakan pada ablasi HIFU dapat memperburuk toleransi hipoksia karena anemia.

Untuk pasien dengan anemia berat yang terkadang tidak mau menjalani transfusi darah, sebelum ablasi HIFU mereka harus dirawat dengan obat-obatan untuk mengurangi jumlah perdarahan menstruasi dan menjalani terapi zat besi untuk memperbaiki anemia dalam memenuhi kebutuhan hemoglobin dasar untuk pengobatan HIFU.

Pasien obesitas biasanya bukan kandidat yang tepat untuk operasi terbuka. Meski obesitas bukanlah kontraindikasi mutlak untuk Ablasi HIFU tetapi mempengaruhi efektifitas terapi dari HIFU.

Berikut ini adalah kelompok pasien berikut ini cocok untuk ablasi HIFU:

1. Pasien dengan mioma uterus simtomatik dan menolak operasi bedah konvensional.
2. Mioma uteri subklinis memberikan tekanan psikologis yang berlebihan pasien.
3. Mioma rahim memiliki indikasi untuk operasi, tetapi pasiennya tidak toleran terhadap operasi bedah.
4. Pasien dengan mioma kecil 2-3 cm, tetapi ingin untuk memiliki bayi segera setelah perawatan

### **Kontraindikasi Ablasi HIFU**

1. Pasien dengan penyakit berat: Hipertensi tidak terkontrol, Stroke <6 bulan, gagal jantung, gagal ginjal, atau gagal hati.
2. Pasien dengan riwayat radioterapi pada perut bagian bawah: Radioterapi dapat menginduksi jaringan fibrotik. Ablasi HIFU dapat menyebabkan cedera panas pada jaringan fbrotik pada pasien dengan riwayat radioterapi.
3. Sarkoma uterus yang dicurigai: Pengangkatan uterus secara menyeluruh adalah wajib untuk manajemen bedah sarkoma uterus.

Ablasi HIFU tidak dapat sepenuhnya membasmi sarkoma, tetapi terkadang dapat digunakan untuk mengobati sarkoma perut berulang untuk tujuan paliatif.

4. Penyakit radang akut atau dugaan penyakit kanker pada saluran kelamin: penyakit radang dapat meningkatkan rasa sakit pasien selama HIFU dan memiliki peningkatan risiko infeksi sekunder pada jaringan yang dirawat.
5. Pasien dengan kelainan punggung bawah

Jika pasien ini tidak dapat berbaring telungkup lebih dari 1 jam, mereka tidak cocok untuk perawatan HIFU. Karena posisi saat treatment dengan HIFU yang mengharuskan pasien telungkup >1 jam dapat memperburuk gangguan punggung dan sesi terapi bisa saja harus dihentikan.

Ada dua masalah teknis utama yang tidak dapat diatasi oleh HIFU saat ini, yaitu :

- a. Keterbatasan karena lokasi miom yang dapat menghambat jalur akustik dan meningkatkan risiko komplikasi. Misalnya, dalam ablasi miom serviks, simfisis pubis yang menghalangi jalur akustik, dapat mengakibatkan nyeri panggul atau luka bakar. HIFU terkadang tidak aman diterapkan miom kecil subserosa bertangkai karena risiko cedera usus.
- b. Benda asing di jalur akustik dapat menjadikan ablasi HIFU sebagai prosedur yang berisiko, misalnya, IUD di dalam endometrium, dapat menyebabkan cedera pada endometrium

## **Persiapan Sebelum Ablasi HIFU**

### **Uji Simulasi**

Minimal satu hari sebelum pengobatan HIFU, pasien harus menjalani tes simulasi HIFU di meja HIFU untuk menilai apakah ablasi HIFU dapat dilakukan dengan aman dengan kandung kemih terdistensi. Pasien juga harus toleran terhadap distensi kandung kemih selama sesi ablasi HIFU. Untuk tes simulasi, pasien berbaring telungkup di atas meja HIFU seperti akan dilakukannya ablasi HIFU. Dilakukan simulasi dengan distensi kandung kemih untuk pemindaian ultrasound dan focus sinar ultrasound yang menargetkan miom.

Berikut ini adalah informasi yang harus didapatkan dari simulasi:

1. Status jalur akustik terapi ultrasound untuk menentukan apakah diperlukan alat bantu untuk meningkatkan jalur akustik

2. Apakah ada struktur yang bisa mengganggu gelombang ultrasound atau benda asing di dalam jalur akustik, misalnya alat kontrasepsi dalam rahim, simfisis pubis, atau bekas luka
3. Apakah pasien dapat mentolerir posisi tengkurap dengan kandung kemih terdistensi, tanpa keluhan.
4. Jika usus tidak dapat didorong menjauh dari jalur akustik, maka pengobatan harus ditunda atau dibatalkan.
5. Persiapan pra-HIFU yang tepat merupakan prasyarat untuk memastikan terapi ablasi HIFU yang aman dan efektif. Selain pemeriksaan fisik menyeluruh, pemeriksaan pra-HIFU rutin seperti tes darah, tes fungsi hati, tes fungsi ginjal, tes perdarahan dan koagulasi (termasuk waktu protrombin, waktu tromboplastin parsial teraktivasi, INR), ekokardiogram, dan Pap smear harus dilakukan.
6. Persiapan usus yang tepat sehari sebelum perawatan HIFU sangat penting, karena rahim berdekatan dengan usus dan gerakan pernapasan akan mempengaruhi posisi organ ini. Persiapan usus yang ketat harus dilakukan sebelum perawatan ablasi untuk menghindari distensi usus yang dapat mendorong ke jalur akustik. Persiapan ini termasuk persiapan diet, pencahar oral, dan enema. Tujuannya adalah untuk mengeluarkan makanan dan kotoran dari usus dan mengurangi gas usus.
7. Persiapan diet:

Waktu persiapan diet ditentukan menurut kebiasaan buang air besar pasien. Jika kebiasaan buang air besar pasien sekali sehari, persiapan diet adalah 1 hari sebelum operasi (dalam 24 jam). Jika kebiasaan buang air besar setiap 2 hari, waktu persiapan diet adalah 2 hari, dan seterusnya, tetapi persiapan diet paling lama waktu tidak boleh lebih dari 3 hari. Persyaratan diet adalah makan makanan bebas serat dan juga makanan lunak yang mudah dicerna. Resep di Cina terdiri dari bubur, bubur, akar teratai, bubur jagung, keju, aneka semur, dan air, dll., atau 400–600 mL larutan nutrisi dengan nutrisi tambahan.

Preparasi colon terakhir dapat diulangi pada pagi hari sebelum ablasi HIFU untuk pasien dengan diet yang tidak memadai dan katarsis. Enema digunakan untuk merangsang kontraksi rektal, untuk menghilangkan residu terakhir di rektum. Namun ini mungkin menyebabkan rangsangan berlebih pada rektum dan meningkatkan ketidaknyamanan pasien selama pengobatan sehingga mengganggu intensitas dosis pengobatan dan efisiensi pengobatan.

## Persiapan Lainnya

Beberapa pasien perlu meminum mifepristone atau GnRH-a setelah ablasi HIFU jika ukuran miom besar. Lebih dari 95% pasien tidak memerlukan pengobatan lebih lanjut setelah ablasi HIFU. Beberapa pasien, terutama dengan miom besar, mungkin tidak menyadarinya perbaikan gejala untuk sementara dalam jangka pendek.

Orang lain dengan miom besar mungkin mendapat manfaat dari GnRH-a (leuprorelin) selama 3 bulan sebelum ablasi HIFU untuk mengurangi ukuran miom sehingga ablasi HIFU yang lebih mudah dan lebih cepat. Pemberian GnRH-a sebelum operasi tergantung pada usia pasien, suplai darah, ukuran miom dan hasil MRI miom tersebut.

Oleh karena itu, ukuran miom bukan satu-satunya kriteria untuk penggunaan tambahan GnRH-a.

Untuk pasien dengan miom yang mempunyai suplai darah berlebih pada USG dan hyperintensity pada gambar MRI T2-weighted, 3-6 siklus pengobatan GnRH-a digunakan sebelum pengobatan HIFU.

Dosis bulanan leuprorelin per injeksi adalah 3,75 mg diberikan secara subkutan. Namun, kerugian dari pengobatan GnRH-a adalah meningkatnya biaya keseluruhan pengobatan dan efek sampingnya selama pemberian.

Efek sampingnya bisa sangat bervariasi pada pasien. Pada Sebagian besar pasien, terjadi amenore setelah menggunakan GnRH-a. sejumlah kecil pasien mengalami perdarahan dalam jumlah sedikit atau bahkan menstruasi normal pada awal pengobatan.

Saat menerima obat GnRH-a, Sebagian besar pasien mengeluhkan semburan panas, keringat malam, dan gejala menopause lainnya.

Untuk waktu yang singkat, gejala seperti itu biasanya dapat ditoleransi.

Setelah tiga suntikan bulanan, beberapa pasien akan mendapatkan menstruasi Kembali dalam 1–2 bulan; pasien lainnya tetap amenore sampai 3–6 bulan setelahnya. Perawatan HIFU dapat dilakukan kapan saja selama siklus menstruasi selama tidak sedang menstruasi. Ini untuk menghindari kerancuan apakah pendarahan disebabkan oleh ablasi HIFU dan risiko ascending infection pada saat menstruasi. Beberapa pasien mungkin memerlukan bladder training sebelum terapi dengan HIFU. Selama perawatan, kandung kemih perlu didistensikan untuk mendorong usus keluar dari jalur akustik supaya cedera usus tidak terjadi. Pasien dengan kapasitas kandung kemih yang berkurang mungkin tidak memiliki jalur akustik yang aman untuk mencapai perawatan HIFU yang aman. Pasien-pasien ini disarankan menjalani latihan kandung kemih untuk

meningkatkan kapasitas kandung kemih terlebih dahulu sebelum mendapatkan treatment dengan HIFU.

Pada pagi hari sebelum ablasi HIFU, kulit dari umbilikus ke margin atas simfisis pubis harus dicukur dan dihilangkan gasnya.

Kateter urin dimasukkan untuk mengontrol volume kandung kemih melalui infus saline pada selama ablasi HIFU.

## **Ablasi HIFU**

Meskipun ablasi HIFU adalah pengobatan non-invasif, pasien mungkin mengalami rasa sakit selama prosedur karena beberapa jaringan dan organ yang berada di jalur akustik sensitif terhadap energi ultrasonik. Nyeri yang dirasakan terutama nyeri sakrum / pantat, nyeri perut bagian bawah dan terkadang sensasi terbakar pada kulit, sebagian kecil pasien mengalami nyeri pada tungkai, rasa sakit didaerah perineum atau kesemutan. Secara umum, pasien dapat mentolerir rasa sakit ini dikarenakan sedasi intravena dan analgesia yang digunakan selama ablasi yang memungkinkan pasien untuk berkomunikasi dengan dokter.

Melalui komunikasi langsung dengan dokter selama terapi ablasi HIFU tentang gejala yang timbul maka komplikasi ablasi HIFU dapat dihindari, terutama ketika energi ultrasonografi ditingkatkan untuk memaksimalkan perawatan pasien. Anestesi umum dan anestesi spinal tidak diperlukan karena menghalangi sensasi panas pasien pada kulit, perut, dan punggung serta juga menutupi rasa sakit yang menjalar ke anggota tubuh bagian bawah, dimana dokter operator tidak mendapat informasi tentang potensi cedera saraf selama terapi.

Durasi ablasi HIFU tergantung pada ukuran miom dan kondisi perawatan. Miom berukuran 5–7 cm biasanya membutuhkan waktu sekitar 30–40 menit untuk Ablasi HIF. Untuk pasien dengan Miom multipel atau miom besar yang juga memiliki suplai darah atau kandungan cairan yang melimpah, waktu ablasi dapat berlangsung selama 3 jam.

## **Faktor-faktor yang Mempengaruhi Efektivitas HIFU<sup>10</sup>**

Pengobatan tiap miom mempunyai kesulitan, lama waktu yang digunakan atau dosis ultrasound yang diperlukan. Beberapa faktor dapat membantu memprediksi kesulitan ablasi HIFU, dan langkah-langkah dapat diambil untuk meningkatkan efektivitas serta meningkatkan tingkat keberhasilan pengobatan HIFU:

1. Menggunakan doppler ultrasonografi, dapat menunjukkan lokasi, jumlah, lokasi ukuran miom serta hubungan antara miom dan endometrium.



2. Doppler ultrasound juga menunjukkan suplai darah, ekogenisitas, koagulasi nekrosis dan kalsifikasi miom. Fitur ultrasound ini berdampak besar pada durasi dan energi yang digunakan untuk mengikis miom. Miom dikatakan hipervaskular jika Doppler ultrasonografi menunjukkan aliran darah grade 3 (Klasifikasi Alder: 0, 1, 2, 3) pada miom dinding anterior, atau grade 2 atau lebih tinggi pada miom dinding posterior, atau USG vagina menunjukkan aliran darah grade 3.
3. Mioma yang mempunyai hipervaskular sulit untuk diablasi, dan membutuhkan intensitas dosis tinggi untuk ablasi, dan bahkan mungkin membutuhkan beberapa sesi ablasi. Oleh karena itu, informasi ini berguna untuk memutuskan apakah pengobatan adjuvant dengan GnRH-a atau obat lain mungkin diperlukan sebelum ablasi HIFU.
4. Pemeriksaan MRI dapat memberikan informasi yang akurat dan objektif tentang miom. Ini dapat menunjukkan jumlah suplai darah, mengidentifikasi degenerasi, nekrosis, dan kalsifikasi tumor. Karakteristik pencitraan MRI dari miom dapat mencerminkan tingkat kesulitan dalam ablasi HIFU. Miom dan uterus memiliki intensitas sinyal yang sama pada gambar T1 (T1WI). Sebaliknya, pada gambar T2 (T2WI), miom pada umumnya menunjukkan intensitas sinyal rendah yang homogen dengan margin yang jelas. Miom dengan sinyal intensitas rendah (hypointense) pada T2WI mudah diablasi dalam waktu yang singkat dan menggunakan energi yang sedikit. Namun, miom hiperintens T2WI umumnya memiliki suplai darah yang kaya dan menunjukkan kesulitan ablasi. Ketika tingkat intensitas sinyal sama dengan atau lebih tinggi dari dinding otot rahim, terutama pada miom dinding posterior, miom seperti ini sulit untuk diablasi dan mempunyai tingkat kekambuhan yang lebih tinggi. Mungkin untuk kasus seperti ini perlu menggunakan dosis yang lebih tinggi, intensitas dan waktu yang lebih lama untuk ablasi, dan perawatan tambahan mungkin diperlukan sebelum perawatan HIFU.
5. Untuk miom dengan gambaran hyperintens homogen T2WI, bahkan penggunaan GnRH-a selama 3 bulan kadang-kadang mungkin tidak efektif dalam meningkatkan ablasi; mioma jenis ini disarankan untuk ditangani dengan operasi.
6. Selama prosedur HIFU, 80 unit oksitosin ditambahkan dalam 500 mL Glukosa 5% atau salin normal 0,9% dengan kecepatan 2 mL/menit (0,32 U/menit) untuk mengurangi suplai darah ke miom. Oksitosin menginduksi kontraksi uterus dan mengurangi suplai darah untuk memfasilitasi ablasi HIFU dari miom.
7. Kapasitas kandung kemih yang buruk: Sejumlah kecil pasien dalam uji simulasi ultrasonik menunjukkan bahwa karena kandung kemih kecil atau

tegangan kandung kemih tinggi, mengakibatkan usus tidak dapat didorong ke atas perut. Jika pada saat penilaian simulasi, belum dapat ditentukan apakah pasien jenis ini cocok untuk ablasi ultrasound atau tidak. Pasien dapat diinstruksikan untuk melakukan 3-7 hari pelatihan distensi kandung kemih, yaitu, lebih banyak upaya untuk menahan urin lebih lama, meningkatkan volume dan elastisitas kandung kemih, sesudahnya akan lakukan tes simulasi ultrasound lagi. Sebagian besar pasien akan didapatkan perbaikan elastisitas kandung kemih dan dapat secara efektif mendorong usus menjauh dari jalur akustik. Pada pasien dengan perbaikan elastisitas kandung kemih ini dapat dilakukan ablasi ultrasound.

8. Rahim yang sangat retrofeksi: Saat tes simulasi ultrasonografi dilakukan sebelum ablasi ultrasound, mungkin ditemukan bahwa berkas fokus tidak dapat difokuskan efektif pada miomas target, dan panjang fokus tidak cukup dalam. Pasien dapat ditempatkan pada posisi lutut-dada untuk sementara waktu, mudah-mudahan dapat menggosok rahim ke arah dinding perut dan targetkan mioma ke area yang dapat dicapai oleh zona fokus
9. Selama prosedur HIFU, kantong air ultrasonik ditempatkan di antara transduser HIFU dan perut. Dengan memanipulasi transduser HIFU dan pemindai, ada baiknya mendorong kantong air ultrasound ke perut dan mendorong perut jauh dari jalur akustik ultrasound dengan tujuan untuk memberikan kemudahan dan keamanan saat ablasi HIFU. Ketidakmampuan untuk mendorong usus menjauh dari jalur akustik ultrasound oleh transduser atau kantong air akan mempengaruhi efektivitas ablasi HIFU.

Asalkan pasien yang menerima ablasi HIFU merasa nyaman tanpa rasa sakit, kecepatan penghantaran energi ablasi HIFU dengan istirahat singkat dapat ditingkatkan sehingga dapat mempercepat proses ablasi. Namun, jika pasien mengeluh nyeri sakral, saraf rasa sakit, atau rasa terbakar dikulit, ablasi akan terganggu dari waktu ke waktu, sehingga akan mempengaruhi kecepatan dan efektivitas pengobatan.<sup>10</sup>

### **Jenis dan Lokasi Mioma yang Mempengaruhi Ablasi HIFU**

Jenis dari histologis dan posisi miom di rahim akan memengaruhi efektivitas ablasi ultrasound sebagai berikut

- a. Leiomioma seluler sebagian besar terdiri dari sel-sel mioma yang tersusun rapat dengan badan sel yang besar, dengan sangat sedikit serat kolagen interstitial, dan kandungan air yang tinggi. Oleh karena itu, mioma seluler menunjukkan sinyal tinggi / hiperintensitas yang mirip dengan gambar MRI T2W1. Gambar peningkatan kontras menunjukkan sinyal hiperintens seperti setelah pemberian kontras

dan menunjukkan suplai darah yang melimpah. fitur histologis seperti ini membuat energi ablasinya tidak konduktif melalui air sehingga ablasinya ultrasound tidak akan efektif. Oleh karena itu, leiomioma seluler cukup menantang untuk diablasikan. Setelah ablasinya ultrasound, sisa jaringan tumor ini akan mudah tumbuh kembali.

b. Leiomioma otot polos dengan pembuluh darah

Leiomioma otot polos vaskular terdiri dari otot polos dan kaya akan pembuluh darah dengan dinding pembuluh darah yang tebal dengan lumen yang besar. Pemindaian ultrasonografi Doppler akan menunjukkan kumpulan pembuluh darah. Setelah kontras MRI, miom seperti ini akan memberikan gambaran hiperintens dengan tinggi aliran darah. Miom dengan fitur seperti ini sulit menyerap energi ultrasonik dan tidak cocok untuk ablasinya ultrasound.

c. Leiomiomatosis uterus yang difus

Ini adalah kondisi di mana rahim mengandung banyak miometrium besar dan miom kecil mengisi sebagian besar miometrium; ciri utamanya adalah uterus yang membesar secara signifikan. Pencitraan MRI dapat menunjukkan banyak miom dengan berbagai ukuran, sering didiagnosis sebagai mioma multiple. Mioma yang berbeda-beda dalam grup memiliki respon yang sangat berbeda terhadap ablasinya ultrasound. Bahkan jika energi ultrasound dapat mengikis beberapa miom, sisa miom yang tidak terablasikan dapat terus berlanjut tumbuh. Oleh karena itu, tingkat kekambuhannya sangat tinggi.

d. Miom serviks

Beberapa miom serviks, terutama di serviks posterior menyebabkan pemblokiran sebagian jalur akustik oleh simfisis pubis, kondisi ini akan mempengaruhi energi ultrasonik untuk melewati dan menghalangi tercapainya target area. Sementara itu, tulang kemaluan akan menyerap energi ultrasound pada jalur akustik dan akan menyebabkan nyeri lokal selama ablasinya. Ini juga dapat merusak jaringan lunak superfisial pada tulang. Oleh karena itu, mioma serviks perlu dievaluasi secara hati-hati untuk ablasinya ultrasound.

e. Leiomyosarcoma: kejadian leiomyosarcoma adalah sekitar 0,1-0,3%. Diagnosis dini sangat penting selain diagnosis klinis didasarkan pada riwayat medis, juga ditunjang dengan pemeriksaan tumor marker, doppler ultrasound dan MRI.

## Leiomyosarcoma

Dugaan Leiomyosarcoma terutama dimanifestasikan sebagai berikut:

1. Pertumbuhan yang cepat dari “miom” tetapi sarkoma pada stadium awal tidak selalu menunjukkan pertumbuhan yang cepat;
2. Pencitraan Color Doppler dapat mengungkapkan aliran darah yang kaya di dalam “miom” (Misalnya ultrasonografi mioma pada dinding anterior dapat menunjukkan aliran darah grade 3, mioma dinding posterior grade 2 atau lebih; aliran darah ultrasound transvaginal grade 3). Kecepatan aliran darah sistolik maksimum lebih tinggi dari 40 mm/s mencurigakan sarkoma. Jika lebih tinggi dari 60 mm/s lebih besar kemungkinan menjadi sarcoma
3. Gambar T2WI pada MRI menunjukkan sinyal hyperintense di “miom” yang terlihat jelas dengan peningkatan kontras; batas yang tidak jelas dengan banyak nodul.
4. Jika Laktat dehidrogenase (LDH) meningkat secara signifikan maka sarkoma rahim sangat mungkin.<sup>11</sup>

Jika ditemukan dua pemeriksaan abnormal dari parameter di atas, dianjurkan untuk terapi miom dengan operasi. Untuk menghindari pengobatan sarkoma rahim dengan ablasi HIFU, kita harus menaruh curiga pada beberapa miom yang tumbuh dengan cepat bahkan setelah menopause. Pada pasien yang menolak operasi dengan kecurigaan sarkoma. Dalam hal ini, pertama-tama kita dapat memeriksakan tumor marker (termasuk CEA, CA125, CA199, LDH), lakukan pemeriksaan MRI untuk menyingkirkan kemungkinan keganasan, dan mengevaluasi apakah ablasi ultrasound dapat diindikasikan secara layak. Setelah perawatan dengan HIFU pemeriksaan berkala diperlukan untuk menentukan apakah tumor ganas dapat dideteksi secara dini dan diobati dengan tepat sehingga tidak mempengaruhi prognosis.

### Penilaian Efektivitas Ablasi di akhir Prosedur Ablasi HIFU.

Pemindaian ultrasonografi real-time dapat memantau proses ablasi HIFU. Sementara itu, vaskularisasi dalam miom dapat dinilai dengan pemindaian aliran darah dengan menggunakan Doppler ultrasonografi. Pemberian oksitosin harus dihentikan, dengan tidak adanya oksitosin memungkinkan uterus untuk relaksasi untuk memvisualisasikan sisa aliran darah di dalam miom. Pengurangan atau hilangnya total aliran darah di dalam mioma menunjukkan proses ablasi yang hampir selesai.

Preparat kontras ultrasonografi—infus gelembung mikro intravena (SonoVue) dapat dimulai 10 menit setelah penghentian oksitosin. Uap microbubble di dalam miom akan mengidentifikasi situs dan menilai volume bagian yang tidak terablas. Jika hampir 85-90% volume ablasi akan dianggap sebagai ablasi yang memadai.

### **Perawatan Ablasi Pasca-HIFU**

Dua jam setelah perawatan HIFU, diet cair ringan diperbolehkan. Selama 24 jam berikutnya, makanan semi cair, seperti bubur, sayuran hijau, dan buah-buahan, bisa dimakan, tapi makanan harus semudah mungkin dicerna. Setelah 48 jam, jika pasien tidak merasakan ketidaknyamanan, seperti sakit perut, perut kembung, demam, mual, muntah, dll., dia dapat melanjutkan diet biasa. Secara umum, setelah perawatan HIFU pasien sebaiknya makan lebih banyak makanan lunak, seperti ubi jalar, murbei, pisang, daun bawang, lobak, bayam, talas, dll. Sebisa mungkin jangan makan makanan yang sulit dicerna, seperti nasi japonica, gorengan, makanan yang digoreng, dll. Karena persiapan usus yang ketat sebelum pengobatan HIFU jika memakan makanan tidak mudah dicerna pasca operasi dapat menyebabkan perut kembung, sakit perut atau ketidaknyamanan gastrointestinal.

Ketidaknyamanan ini disebabkan oleh usus yang belum berfungsi pulih sepenuhnya setelah prosedur HIFU. Memakan makanan lembut setiap hari bisa membantu mencegah sembelit. Tidak ada kontraindikasi diet mutlak setelah Terapi dengan HIFU.

Pasien harus terlebih dahulu menunggu kembalinya menstruasi normal setelah tindakan sebelum memulai kembali hubungan seksual.

### **Follow up Pasca Operasi**

Pasien setelah perawatan HIFU biasanya tidak perlu dirawat di rumah sakit kecuali mereka tinggal jauh dari rumah sakit. Rata-rata lama perawatan pasca ablasi HIFU di beberapa rumah sakit di China adalah 3-4 hari, meskipun banyak rumah sakit hanya membutuhkan 1 hari untuk itu operasi dan rawat inap. Satu hari setelah ablasi HIFU, sebagian besar pasien di bawah pengawasan dokter umumnya dapat kembali bekerja dan melakukan aktifitas ringan.

Setelah pulang, sebagian besar pasien tidak memerlukan pengobatan lebih lanjut. Jika rasa sakit menjadi masalah, obat antiinflamasi nonsteroid pada umumnya cukup mengatasi gejala. Beberapa pasien mungkin memerlukan antibiotik jika mereka mengalami keputihan yang berlebihan atau berbau.

Pasien harus kembali untuk pemeriksaan lanjutan pada 1, 3, 6, 12, 18, dan 24 bulan pasca-HIFU. Metode pemeriksaan dapat berupa USG panggul, MRI panggul (jika perlu), dan beberapa tes darah. Pemeriksaan standar ini bertujuan

untuk memantau efek terapeutik, mengobservasi ukuran miom yang terablas, mendeteksi peningkatan ukuran miom setelah pengobatan, yang dikombinasikan dengan pemeriksaan pencitraan, sehingga dapat diputuskan apakah pasien memerlukan intervensi ulang atau tidak. Pentingnya follow up adalah untuk menilai keefektifan pengobatan dan mengidentifikasi apakah tumor yang terablas jinak atau ganas, yang jarang sekali salah terdiagnosa.

### **Hasil Ablasi HIFU pada Follow up**

Rasio Volume Massa Tanpa Perfusi, sudah terbukti bahwa pengurangan volume miom terkait dengan non-perfusi, volume rasio (NPV). Rasio ini dievaluasi dengan peningkatan kontras microbubble. USG pada akhir operasi atau pencitraan MRI pasca ablasi. Dari literatur, banyak dilaporkan rasio ablasi HIFU bervariasi dari 74 sampai 100%.<sup>12-18</sup>

Dengan pengalaman setelah bertahun-tahun ablasi HIFU untuk miom bisa didapatkan NPV rasio dari SgHIFU dan MRg-FUS hingga 100%, dengan rata-rata sekitar 80%. Tabel 4.2 mencantumkan studi di mana data dikumpulkan untuk mengevaluasi rasio NPV

### **Pengurangan Volume Setelah Ablasi HIFU**

Ukuran miom tidak akan banyak berubah dalam 1 bulan setelah perawatan HIFU. Menurut beberapa laporan dari literatur pada follow up 3 bulan setelah operasi, miom biasanya akan berkurang menjadi sekitar 28–58% dari volume awal.

Dalam setengah tahun, penyerapan akan menyebabkan miom mengecil menjadi sekitar 36,5–68,2% ukurannya, dan dalam setahun, ukurannya sekitar 39,5–78,8%. Saat volume miom mengalami penurunan sebesar 70%, efek klinisnya setara dengan bedah miomektomi.

Lebih dari 70% dari pengurangan volume biasanya dianggap sebagai kriteria keberhasilan ablasi, sehingga pengulangan ablasi HIFU tidak dibutuhkan. Tingkat absorpsi miom setelah ablasi HIFU bervariasi dari satu pasien ke pasien lainnya. Ukuran, jenis, dan lokasi miom juga mempengaruhi absorpsi miom pasca ablasi. Absorpsi lengkap membutuhkan rata-rata 3-6 bulan untuk miom kecil, tetapi lebih lama dengan miom besar. Semakin besar miom, semakin banyak jaringan ablasi yang perlu diserap. Berdasarkan pengalaman tingkat penyerapan setelah operasi HIFU mencapai puncaknya pada 12 bulan.<sup>23</sup>

Pada beberapa pasien, miom bisa terserap sepenuhnya, sementara pada kasus lain bisa berkembang menjadi jaringan parut miom yang mencegah dan membatasi penyerapan jaringan nekrotik yang terablas lebih lanjut. Oleh karena itu, pasiennya harus diedukasi untuk tidak khawatir bahwa miom membutuhkan waktu untuk menyusut atau berkurang ukurannya setelah ablasi HIFU.

Dibandingkan dengan operasi pengangkatan miom secara konvensional, ablasi HIFU tidak menghilangkan miom, hanya menghentikan pertumbuhannya kemudian menyusutkannya secara perlahan. HIFU memungkinkan ablasi miom maksimum hingga 90-95% dan menghilangkan gejalanya. Kriteria untuk menentukan keefektifan atau tingkat keberhasilan juga tergantung pada sejauh mana pengurangan gejala klinis dan hasilnya pemeriksaan pencitraan menggunakan MRI dan ultrasonografi.

Ada beberapa laporan kasus di mana hasil pengobatan tidak ideal, walaupun demikian ablasi HIFU tidak mengakibatkan komplikasi yang berarti seperti luka, trauma, perdarahan dan minimal kerusakan pada tubuh. Jadi kegagalan pengobatan HIFU tidak akan mempengaruhi tubuh.

### **Poin Penting Ablasi Mioma Lainnya**

Ablasi HIFU telah digunakan selama lebih dari 20 tahun. Selama ini Teknik ablasi HIFU menggunakan protokol ablasi standar berdasarkan pengembangan pengalaman klinis. Sekarang terapi ini sangat aman dengan tingkat komplikasi minimal.

Namun, beberapa poin perlu diperhatikan untuk memastikan keamanan dan kesuksesan sebelum dan sesudah ablasi HIFU.

- a. Pasien dengan penyakit radang panggul akut, radang panggul kronis dan nyeri panggul dengan gejala subakut berulang relatif sensitif terhadap efek mekanik ultrasound. Pada kasus ini nyeri pada area ablasi rentan terjadi selama pengobatan HIFU, dengan demikian setiap intensitas dosis yang dikurangi dapat mempengaruhi efek terapi.
- b. Efek ablasi ultrasonik pada penyakit radang panggul tidaklah jelas, apakah itu akan memicu peningkatan respon peradangan atau tidak. Oleh karena itu, disarankan untuk melakukan terapi ablasi ultrasound setelah peradangan diobati. Intensitas dosis yang sesuai harus dikontrol dengan hati-hati selama ablasi HIFU karena dapat menyebabkan inflamasi pasca terapi dan sejauh mana pengobatan anti-peradangan dapat bermanfaat bagi ablasi HIFU masih belum jelas.
- c. Pasien dengan bekas luka bedah memiliki jaringan parut yang memiliki kapasitas penyerapan energi ultrasonik yang tinggi. Teknik dan protokol saat ini dapat digunakan pada bekas luka dengan lebar hingga 15 mm. Namun, jika lebar bekas luka melebihi 15 mm dapat mengakibatkan berkurangnya energi ultrasonik di belakang jaringan parut, terutama setelah beberapa kali sayatan bedah atau bekas luka yang mengalami infeksi setelah operasi.

- d. Bekas luka operasi terdahulu pada jalur akustik akan memiliki penyerapan energi ultrasound terapeutik yang tinggi dan pasien dapat dengan mudah mengeluh sakit di dinding perut atau kulit terbakar sehingga mempengaruhi intensitas dosis ablasi yang diberikan dan ini meningkatkan faktor ketidakamanan. Oleh karena itu, intensitas dosis terapeutik yang sesuai dengan waktu pendinginan dan waktu ablasi yang terkontrol dapat digunakan, sehingga kejadian luka bakar dapat dikurangi.
- e. Namun, apakah metode ini aman dan efektif juga untuk miom hiperintense T2WI pada pasien obesitas dengan lapisan lemak yang tebal (indeks massa tubuh besar) memerlukan studi lebih lanjut.
- f. Pasien setelah Liposuction mungkin memiliki bekas luka yang luas di jaringan subkutan, terutama di saluran bekas tusukan, yang menyebabkan penyerapan energi ultrasonik yang lebih kuat. Hal lainnya Liposuction juga merusak saraf kulit secara luas yang dapat mempengaruhi indera sensorik kulit sehingga cedera dapat terjadi karena pasien tidak dapat mengalami sensasi rasa sakit. Oleh karena itu, pasien harus diedukasi tentang resiko ini dan bersedia menanggung risiko tersebut jika menyetujui Tindakan HIFU.
- g. Pasien dengan anemia berat:  
Hemoglobin harus dikoreksi setidaknya di atas 7 g/dL dan ablasi ultrasonik dapat dilakukan pada pasien asimtomatik dengan anemia. Faktor yang berpengaruh pada pasien dengan anemia berat, dimana pengobatan menjadi tidak responsif dan dapat menyebabkan komplikasi. Namun,

### **Penyesuaian, perencanaan dan penilaian sebelum HIFU pada kondisi pasien tertentu**

Jika pasien menolak transfusi darah karena takut akan komplikasi transfusi, infus besi intravena dan mengontrol menorrhagia dapat meningkatkan kadar hemoglobin sebelum pengobatan HIFU.

Karena alasan medis tertentu, beberapa pasien dengan hemoglobin kurang dari 6 g/L telah mendapatkan ablasi ultrasound dengan hasil yang baik. Namun dengan demikian ada hal-hal yang harus diperhatikan saat tindakan dengan anemia berat, yaitu :

- a. Pasien dengan penyakit tertentu.  
Penyesuaian kedalaman sedasi, perencanaan dan penilaian yang baik oleh ahli bedah HIFU yang berpengalaman.



- b. Jika pemeriksaan ulang miom tidak menunjukkan penyusutan, mungkin dapat disebabkan oleh faktor-faktor sebagai berikut ini.
- c. Setelah ablasi HIFU dimana nekrosis jaringan miom selesai, tetapi penyerapannya menurun perlahan. Jika tidak ada gejala klinis maka dapat dilakukan observasi berkala untuk memantau perkembangannya.
- d. Dalam kasus volume miom yang telah berkurang pasca ablasi HIFU tetapi dalam observasi berkala sisa tumor menjadi meningkat ukurannya. Dalam situasi ini miom mungkin tidak menyusut lebih lanjut atau mungkin malah bertambah besar secara perlahan, maka evaluasi lebih lanjut diperlukan hingga pembedahan HIFU ulangan serta diagnosis lanjutan untuk menyingkirkan sarkoma uterus.

### **Kekambuhan Pasca HIFU**

Patogenesis dari miom masih belum jelas dan mungkin berhubungan dengan sensitivitas miomaetrium yang tinggi terhadap estrogen. Diet yang tepat, olahraga, tidur disertai diet yang sehat sangat dianjurkan. Pasien juga dianjurkan untuk mengonsumsi lebih sedikit produk kedelai, madu, dan lainnya yang kaya akan fitoestrogen. Pemeriksaan lanjutan secara berkala diperlukan untuk memantau setiap kekambuhan.

Tingkat kekambuhan miom yang dievaluasi hingga 24 bulan pada pasien pasca perawatan HIFU lebih rendah dari atau sebanding dengan operasi rahim lainnya seperti miomaectomy. Tingkat kekambuhan yang dilaporkan adalah 7,4% pada 12 bulan, 14-21,7% setelah 24 bulan.<sup>24</sup>

Data follow up setelah 5 tahun masih belum tersedia. Yang dilaporkan tingkat kekambuhan kumulatif setelah 5 tahun adalah 32% untuk embolisasi arteri uterina dan 5,7–33% untuk miomektomi. Sejauh ini, ablasi HIFU menunjukkan kekambuhan yang lebih rendah dan tingkat re-intervensi (<20%) ketika volume yang diablasi sekitar 70% atau lebih dari volume miom.<sup>25</sup>

### **Kehamilan Setelah Ablasi HIFU**

Ablasi HIFU merupakan pengobatan “aman”. Ultrasonik beam yang digunakan dalam perawatan tidak memiliki radiasi dan tidak membahayakan tubuh. Selain itu ablasi HIFU mempunyai presisi tinggi yang hanya menghancurkan tumor target dan tidak merusak jaringan dan organ sekitarnya. Secara umum setidaknya harus ada 3 bulan interval antara pengobatan HIFU dan kehamilan.

Penelitian telah menunjukkan bahwa pengobatan miom dengan HIFU aman untuk pasien yang ingin mempertahankan kesuburan dimana mereka dapat hamil dan melahirkan secara normal setelahnya. Tidak ada komplikasi bagi bayi atau ibu

serta tidak ada cadangan ovarium yang berkurang. Tidak ada ruptur uteri yang dilaporkan setelah ablasi HIFU.

Meskipun saat ini belum ada sistematis studi tentang efek pada kehamilan setelah HIFU, dikarenakan jumlah kasus pada persalinan setelah HIFU masih kecil dan tidak ada bukti ilmiah yang cukup untuk menjelaskan efeknya pada ibu dan anak selama kehamilan.<sup>2,3</sup>

### **Metanalis multicenter**

Tujuan dari High Intensity Focus Ultrasound pada kasus miomaektomi adalah terapi non invasif untuk mempertahankan rahim dan sebagai alternatif dari terapi pengangkatan rahim yang dikenal sebagai histerektomi untuk wanita dengan mioma.

Metode meta-analisis multisenter ini bertujuan untuk mengevaluasi efektifitas HIFU dalam mengobati mioma simtomatik dengan membandingkannya dengan terapi modalitas lain, seperti

Mifepristone (Mife), bedah konvensional dengan miomektomi atau histerektomi (MYC/HMR) dan ablasi mioma dengan menggunakan radio frekuensi (RF).

Dari keseluruhan didapatkan 877 sitasi dan dari jumlah ini hanya didapatkan 16 studi yang memenuhi kriteria inklusi (Fig 1). Tahun dari publikasi ini bervariasi, dari tahun 2002 sampai 2015, jumlah pasien pada setiap publikasi juga bervariasi dengan rentang antara 40 sampai 192 pasien.

Dari 16 studi yang memenuhi kriteria inklusi, didapatkan sampel dengan jumlah 1725 wanita dimana 878 pasien mendapatkan ablasi HIFU, 847 pasien mendapatkan terapi lainnya seperti 560 pasien yang mendapatkan miomaektomi atau histerektomi, 101 mendapatkan ablasi dengan radio frekuensi dan 186 pasien mendapatkan hormonal terapi dengan mifepristone.

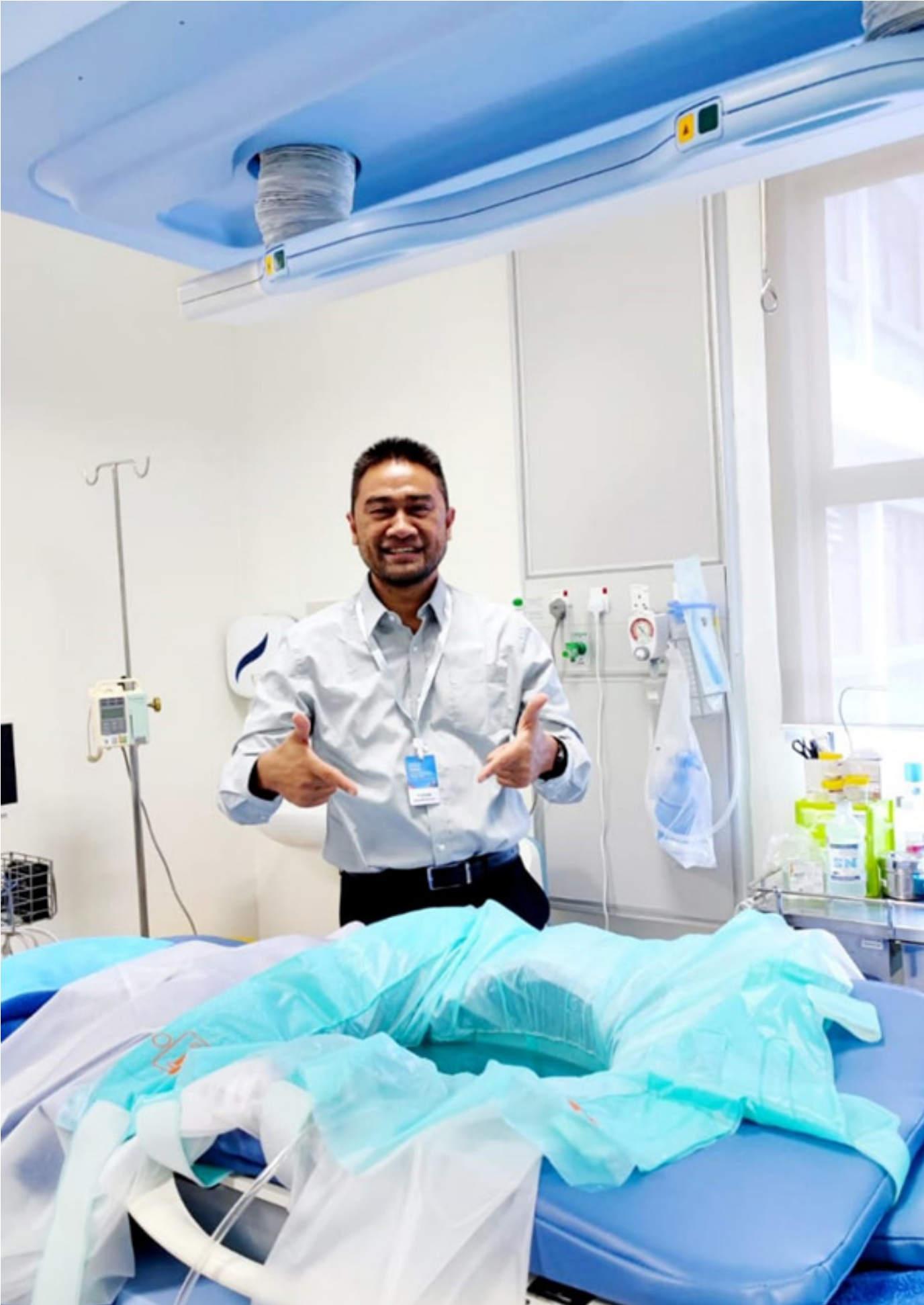Hasil data gabungan HIFU dibandingkan dengan modalitas lain dalam hal respons lengkap atau sebagian (CR /PR) tidak secara signifikan lebih baik, tetapi dalam analisis subkelompok tingkat respons secara signifikan lebih tinggi dari Mife, dan secara signifikan lebih rendah dari RF dan sebanding dengan MYC/HRM.

Untuk perihal keamanan, HIFU unggul dibandingkan dengan MYC/HMR atau Mife secara signifikan dalam hal rasa sakit / ketidaknyamanan, keluhan pada saluran kemih, saluran pencernaan, sistem saraf, skin burn, demam, transfusi, komplikasi pada saluran genital dan komplikasi terkait anestesi, sementara ketidakunggulan HIFU dibandingkan dengan modalitas lainnya pada komplikasi seperti kulit terbakar, komplikasi pada saluran berkemih dan sistem saraf.<sup>26</sup>

## Daftar Pustaka

1. Cooper NP, Okolo S. Miomas in pregnancy—common but poorly understood. *Obstet Gynecol Surv.* 2005;60(2):132–8.
2. Malaguarnera M, et al. Liver damage induced by Danazol. *Drug Investig.* 1994;8(2):122–5.
3. van Leeuwen FE, et al. Risk of endometrial cancer after tamoxifen treatment of breast cancer. *Lancet.* 1994;343(8895):448–52.
4. Fedele L, et al. Recurrence of miomas after miomaectomy: a transvaginal ultrasonographic study. *Hum Reprod.* 1995;10(7):1795–6.
5. Payne JF, Haney A. Serious complications of uterine artery embolization for conservative treatment of miomas. *Fertil Steril.* 2003;79(1):128–31.
6. Candiani G, et al. Risk of recurrence after miomaectomy. *BJOG Int J Obstet Gynaecol.* 1991;98(4):385–9.
7. Chen J, et al. Evaluation of high-intensity focused ultrasound ablation for uterine miomas: an IDEAL prospective exploration study. *BJOG Int J Obstet Gynaecol.* 2018;125(3):354–64.
8. Qin J, et al. Outcome of unintended pregnancy after ultrasound-guided high-intensity focused ultrasound ablation of uterine miomas. *Int J Gynecol Obstet.* 2012;117(3):273–7.
9. Pritts EA, Parker WH, Olive DL. Miomas and infertility: an updated systematic review of the evidence. *Fertil Steril.* 2009;91(4):1215–23.
10. Zhang X, et al. Effects of oxytocin on high intensity focused ultrasound (HIFU) ablation of adenomyosis: a prospective study. *Eur J Radiol.* 2014;83(9):1607–11.
11. Seki K, Hoshihara T, Nagata I. Leiomyosarcoma of the uterus: ultrasonography and serum lactate dehydrogenase level. *Gynecol Obstet Investig.* 1992;33(2):114–8.
12. Wang W, et al. Safety and efficacy of US-guided high-intensity focused ultrasound for treatment of submucosal miomas. *Eur Radiol.* 2012;22(11):2553–8.
13. Zhao W-P, et al. A retrospective comparison of microwave ablation and high intensity focused ultrasound for treating symptomatic uterine miomas. *Eur J Radiol.* 2015;84(3):413–7.
14. Xu Y, et al. Feasibility, safety, and efficacy of accurate uterine mioma ablation using magnetic resonance imaging–guided high-intensity focused ultrasound with shot sonication. *J Ultrasound Med.* 2015;34(12):2293–303.

15. Peng S, et al. Intraprocedure contrast enhanced ultrasound: the value in assessing the effect of ultrasound-guided high intensity focused ultrasound ablation for uterine miomas. *Ultrasonics*. 2015;58:123–8.
16. Fan H-J, et al. Ultrasound-guided high-intensity focused ultrasound in the treatment of uterine miomas. *Medicine*. 2019;98(10):e14566. 4 Uterine Miomas and HIFU Ablation 61
17. Łoziński T, et al. The effect of high-intensity focused ultrasound guided by magnetic resonance therapy on obstetrical outcomes in patients with uterine miomas—experiences from the main Polish center and a review of current data. *Int J Hyperth*. 2019;36(1):582–90.
18. Wang Y, Wang Z-B, Xu Y-H. Efficacy, efficiency, and safety of magnetic resonance-guided high-intensity focused ultrasound for ablation of uterine miomas: comparison with ultrasound-guided method. *Korean J Radiol*. 2018;19(4):724–32.
19. Lee J-S, et al. Ultrasound-guided high-intensity focused ultrasound treatment for uterine mioma & adenomyosis: a single center experience from the Republic of Korea. *Ultrason Sonochem*. 2015;27:682–7.
20. Funaki K, Fukunishi H, Sawada K. Clinical outcomes of magnetic resonance-guided focused ultrasound surgery for uterine miomas: 24-month follow-up. *Ultrasound Obstet Gynecol*. 2009;34(5):584–9.
21. Ruhnke H, et al. MR-guided HIFU treatment of symptomatic uterine miomas using novel feedback-regulated volumetric ablation: effectiveness and clinical practice. In: *RöFoFortschritte auf dem Gebiet der Röntgenstrahlen und der bildgebenden Verfahren*. Stuttgart: Georg Thieme Verlag KG; 2013.
22. Kim Y-S, et al. Volumetric MR-HIFU ablation of uterine miomas: role of treatment cell size in the improvement of energy efficiency. *Eur J Radiol*. 2012;81(11):3652–9.
23. Mahmoud MZ, et al. High-intensity focused ultrasound (HIFU) in uterine mioma treatment: review study. *Pol J Radiol*. 2014;79:384.
24. Himabindu Y, et al. Early evaluation of magnetic resonance imaging guided focused ultrasound sonication in the treatment of uterine miomas. *Indian J Med Res*. 2014;139(2):267.
25. Al Hilli MM, Stewart EA. Magnetic resonance-guided focused ultrasound surgery. In: *Seminars in reproductive medicine*. Stuttgart: Thieme Medical Publishers; 2010.
26. Yongshuo Ji<sup>1</sup> · Kaimeng Hu<sup>2</sup> · Yu Zhang<sup>1</sup> · Lijun Gu<sup>3</sup> · Junqiu Zhu<sup>1</sup> · Linglin Zhu<sup>1</sup> · Yanfei Zhu<sup>1</sup> · Hong Zhao<sup>1</sup>, High-intensity focused ultrasound (HIFU) treatment for uterine miomas: a meta-analysis



# High IntensitFocused Ultrasound (HIFU) : Terapi pada Adenomiosis

Oleh : dr. Riyan Hari Kurniawan, Sp.OG(K)

## Pendahuluan

Adenomiosis terjadi akibat invasi atau adanya kelenjar endometrium di miometrium uterus, disertai dengan hiperplasia dan hipertrofi sel otot di sekitarnya, membentuk lesi difus atau fokal. Adenomiosis paling sering terjadi pada perempuan usia antara 30 dan 50 tahun, tetapi juga bisa terjadi pada perempuan yang lebih muda yang belum memiliki anak. Insiden adenomiosis sekitar 20-30% dari wanita usia reproduksi, tetapi ini bervariasi menurut populasi tertentu. Baru-baru ini, tampaknya ada peningkatan yang signifikan dalam insiden dan pasien usia yang lebih muda. 35% pasien tanpa gejala, 15-30% terkait dengan endometriosis panggul, dan 50% dengan mioma uteri.<sup>1</sup>

## Tanda dan Gejala Adenomosis

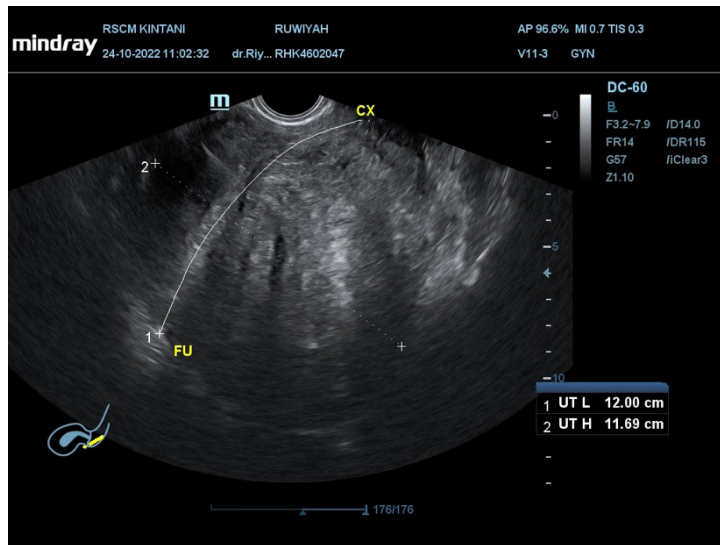
Keluhan yang banyak dirasakan pasien adenomiosisa adalah dismenorea progresif dan terus memberat, perdarahan uterus abnormal, infertilitas, riwayat masalah kehamilan, seperti abortus berulang dan kelahiran prematur. Pada pemeriksaan ginekologi akan ditemukan peningkatan ukuran uterus atau kelainan bentuk uterus, nodul terlokalisasi pada korpus posterior, dan motilitas uterus yang kurang baik. Perlu diingat juga bahwa adenomiosis dapat asimtomatis.<sup>1,2</sup>

## Diagnosis

### 1. Pencitraan

Pencitraan non-invasif digunakan untuk melakukan diagnosis terhadap pasien adenomiosis dengan gejala dismenorea, perdarahan uterus abnormal, dan infertilitas. USG transvaginal dalam mendiagnosis adenomiosis memiliki sensitivitas 72% (95% *confidence interval* (CI 65-79%), spesifisitas 81% (95% CI 77-85%). Diagnosis dengan USG dapat bias dikarenakan pengalaman pemeriksa. Pemeriksaan MRI dapat dilakukan pada kasus adenomiosis dengan kelebihanannya tidak bergantung pada operator sehingga hasil lebih objektif. MRI memiliki sensitivitas 77% (95% CI 67-85%) dan spesifisitas 89% (95% CI 84-92%). Hasil pencitraan dengan MRI lebih akurat dibanding dengan USG transvaginal karena gambaran jaringan lunak tampak berdiferensiasi

dengan baik sehingga zona perbatasan endometrium dan miometrium dapat diidentifikasi dengan jelas. Namun, MRI lebih mahal dibandingkan dengan USG.<sup>2</sup>



**Gambar 1.** USG adenomiosis yang menunjukkan gambaran miometrium hiperekoik, berbatas tidak tegas, dengan hyperechogenic islands di korpus posterior uterus. Data dr. Riyan, Sp. OG, RSCM Kintani 2022.

## 2. Histeroskopi

Histeroskopi, prosedur diagnostik, yang memberikan gambaran visual langsung dari rongga rahim, dapat berguna dalam diagnosis adenomiosis. El-Toukhy dkk. 2016, menunjukkan bahwa dengan histeroskopi dapat ditemukan 26% patologi uterus yang tidak terduga pada pasien dengan kegagalan implantasi berulang dan pemeriksaan ultrasonografi normal. Histeroskopi dapat menjadi metode diagnostik yang berguna dalam diagnosis adenomiosis. Teknik ini dapat digunakan untuk biopsi langsung pada zona perbatasan endometrium dan miometrium. Dikarenakan lapang pandang yang terbatas pada permukaan endometrium, maka prosedur invasif seperti biopsi melalui histeroskopi tidak bisa digunakan untuk diagnosis definitif. Gambar adenomiotik histeroskopi dapat tampak jelas setelah bedah eksplorasi subendometrial selama reseksi histeroskopi.<sup>2</sup>

Gambaran histeroskopi yang dapat menunjukkan diagnosis adenomiosis: Endometrium tidak teratur, bukaan kecil di antara permukaan; pembuluh darah hiperplastik; “strawberry sign” dari endometrium; perdarahan kistik berwarna biru tua atau coklat di permukaan; dan perubahan fibrokistik pada fokus intrauterin. Pada adenomiosis, distribusi abnormal pembuluh darah endometrium dapat dilihat pada fase proliferasi dan sekretori.<sup>2</sup>

## Terapi

Ada banyak perawatan yang tersedia untuk adenomiosis: Obat-obatan, pembedahan, dan ablasi *High Intensity Focused Ultrasound* (HIFU). Setiap metode perawatan memiliki kelebihan dan kekurangan tertentu, dan rencana perawatan individu harus digunakan sesuai dengan kondisi khusus pasien.<sup>1</sup>

### 1. Terapi obat-obatan:

#### *Levonorgestrel-Releasing Intrauterine System* (LNG-IUS)

Merupakan kontrasepsi berbentuk IUD yang dapat melepaskan levonorgestrel (progestin), yang dapat menyebabkan atrofi pada endometrium dan miometrium, sehingga mencegah pertumbuhan endometrium. Ini dapat mengurangi gejala dismenorea. Memiliki efek samping perdarahan tidak teratur 3-6 bulan setelah pemasangan. Kekurangannya adalah lebih mahal dibandingkan metode kontrasepsi lainnya. Tidak cocok untuk pasien muda dengan himen yang masih intact.<sup>1</sup>

#### a. Agonis Gonadotropin-releasing hormone (GnRH)

Bekerja menghambat sekresi gonadotropin oleh kelenjar hipofisis, menyebabkan reduksi signifikan dari hormon ovarium, menyebabkan menstruasi berhenti sementara. Dengan efek samping keringat malam hari, insomnia, sensasi panas, nyeri pada tulang.<sup>1</sup>

#### b. Kontrasepsi Oral

Pil kontrasepsi yang mengandung dosis rendah estrogen dan progestin dengan efek anti-estrogenik dikonsumsi setiap hari. Progestin pada pil dapat bekerja pada ektopik endometrium, menyebabkan reduksi jaringan kelenjar adenomiosis sehingga mengurangi gejala perdarahan dan nyeri saat haid.<sup>1</sup>

### 2. Terapi pembedahan

Terapi pembedahan pada adenomiosis adalah bedah konservatif atau radikal. Bila masih mempertimbangkan faktor fertilitas, adenomiosis fokal dapat diterapi dengan pembedahan adenomiomektomi, seperti pengangkatan adenomiosis fokal, dapat dengan laparoskopi atau laparotomi. Namun, jenis adenomiosis difus memiliki batas tumor yang tidak jelas, ini akan menjadi tantangan untuk menghilangkan seluruh lesi adenomiosis dengan pembedahan, kecuali dengan histerektomi.<sup>1</sup>

Untuk perempuan yang masih mempertimbangkan faktor fertilitas, setiap pembedahan harus diwaspadai karena: 1). Tidak ada batas yang jelas antara lesi adenomiosis dan miometrium. Dengan demikian, tidak mudah untuk menghilangkan seluruh lesi adenomiosis; 2). Elastisitas uterus adenomiosis biasanya buruk.



Oleh karena itu, luka robekan rahim tidak mudah untuk dijahit, 3). Pembedahan kemungkinan akan berhubungan dengan perdarahan, infeksi, bentuk rahim yang tidak normal setelah pembedahan. Akibatnya, ada risiko yang lebih tinggi dari perlengketan panggul; 4). Luka rahim yang dalam dapat merusak endometrium atau memasuki ke dalam rongga uterus sehingga meningkatkan risiko perkembangan plasenta yang abnormal seperti plasenta yang menempel atau plasenta akreta; 5). Bekas luka rahim pada rahim dapat rentan ruptur selama kehamilan dan persalinan. Oleh karena itu, dianjurkan bahwa kontrasepsi pasca operasi harus digunakan selama 2-3 tahun untuk memungkinkan penyembuhan yang baik, mencegah risiko ruptur uteri selama operasi.<sup>1</sup>

Untuk pasien tanpa mempertimbangkan fertilitas atau dengan adenomiosis difus, histerektomi dapat ditawarkan bila dismenorea tidak respon terhadap pengobatan medis. Histerektomi adalah operasi besar, yang mungkin berhubungan dengan perdarahan, infeksi, nyeri, dan waktu pemulihan yang lama. Bergantung pada usia pasien, seseorang dapat memutuskan apakah ovarium harus dipertahankan atau tidak. Jika ovarium dan tuba diangkat, akan terjadi hilangnya fungsi ovarium yang menyebabkan dampak buruk pada kehidupan seksual. Perawatan bedah radikal ini hanya berlaku untuk pasien yang lebih tua dengan gejala yang parah, lesi yang luas, dan tidak mempertimbangkan kesuburan. Pembedahan laparoskopi memiliki keuntungan berupa minimal invasif dan estetik dan seringkali lebih mudah diterima oleh pasien.<sup>1</sup>

## HIFU

Energi HIFU menghasilkan suhu 60-100 °C yang sangat terlokalisasi pada lesi adenomiosis, menyebabkan nekrosis koagulasi tanpa banyak kerusakan pada jaringan normal miometrium dan endometrium. Setelah penyerapan nekrotik, ukuran rahim secara bertahap menyusut, dan gejala dismenorea dan aliran menstruasi yang berlebihan dapat diperbaiki. Perbaikan rongga uterus setelah pengobatan HIFU juga dapat meningkatkan kehamilan.<sup>1</sup>

Keuntungan utama dari perawatan HIFU adalah sifatnya yang non-invasif karena tidak ada perdarahan, tidak ada bekas luka, membutuhkan sedikit analgesik sedatif, dan yang terpenting, lebih sedikit komplikasi dibandingkan dengan pembedahan pada umumnya. Setelah perawatan HIFU, pasien menderita nyeri yang jauh berkurang, pemulihan yang cepat, dan tidak terjadi perlengketan panggul pasca operasi. Namun, ada kemungkinan kambuhnya gejala setelah perawatan HIFU; Terapi ablasi HIFU masih dapat dilakukan berulang kali karena sifatnya yang non-invasif. Sejauh ini, banyak penelitian ablasi HIFU untuk adenomiosis menunjukkan bahwa pengobatan ini sangat efektif dan aman. Ablasi HIFU dapat mengobati adenomioma fokal atau adenomiosis difus pada rahim yang besar.

Pada beberapa pasien, kombinasi terapi agonis GnRH atau/dan LNG-IUS dengan terapi HIFU dapat memperkuat efek penyembuhan dan mengurangi kekambuhan adenomiosis.<sup>1,2</sup>

Namun demikian, penyembuhan adenomiosis dengan HIFU mungkin tidak dapat dilakukan karena distribusi adenomiosis yang menyebar di dinding rahim dan mempertahankan endometrium yang utuh. Endometrium yang tidak diobati akan menjadi sumber kekambuhan adenomiosis. Satu-satunya cara untuk menyembuhkan adenomiosis adalah histerektomi total. Namun, pada pasien dengan endometriosis panggul, bahkan jika rahim diangkat, masih ada kemungkinan gejala muncul. Tujuan utama pengobatan ablasi HIFU adalah untuk mengikis dan mengurangi ukuran lesi, mengontrol pertumbuhan, meredakan dismenorea, dan memperbaiki gejala klinis.<sup>1</sup>

### **Indikasi**

- Adenomiosis simtomatik dengan ketebalan uterus  $\geq 30$  mm
- Adenomiosis yang didiagnosis secara klinis (Manifestasi klinis + US/MRI),
- Tidak ada riwayat radioterapi di perut bagian bawah,
- Tidak ada kontraindikasi untuk sedasi dan analgesik selama ablasi HIFU,
- Mengabaikan gejala nyeri terutama karena endometriosis panggul.<sup>2</sup>

Ablasi HIFU untuk adenomiosis tidak cocok untuk situasi berikut:

1. Perlengketan usus ditemukan di jalur akustik karena akan meningkatkan risiko cedera usus selama terapi. Perhatian khusus harus diberikan kepada pasien dengan perawatan bedah sebelumnya untuk kondisi ini karena adhesi bedah.
2. Berbeda dengan mioma uteri, adenomiosis tidak memiliki kapsul semu yang mengelilingi lesi. Oleh karena itu, jika lesi terlalu kecil, dengan ketebalan dinding rahim kurang dari 3 cm, panas ablasi dapat menyebar ke serosa atau endometrium rahim dan merusak jaringan tersebut.
3. Bekas luka keloid perut yang parah atau bekas luka hipertrofik dapat mempengaruhi penetrasi ultrasonografi dan menyebabkan kulit terbakar.
4. Situasi di mana jarak dari lesi adenomiosis ke saraf sakrokoksiogeal dekat atau kurang dari 1 cm dapat meningkatkan risiko komplikasi pasca-HIFU ke saraf. Kemudian, pada beberapa adenomiosis posterior besar, pengobatan HIFU mungkin tidak dianjurkan.<sup>2</sup>

## Prosedur

Prosedur sama dengan ablasi HIFU pada mioma uterus. Pasien perlu diposisikan dan dipersiapkan sebelum perawatan. Di bawah sedasi dan analgetik dan pemantauan *real-time*, pemindaian dan ablasi digunakan untuk selama terapi, hingga ablasi HIFU dapat dicapai.

Terapi berupa: a) Tipe difus simetris, jika ketebalan dinding rahim anterior dan posterior melebihi 30 mm, dinding depan dan belakang harus diablasi; b) Tipe difus asimetris, hanya ablasi dinding uterus dengan ketebalan lebih dari 30 mm; dan c) Tipe fokal, hanya ablasi lesi fokal.

Karena struktur adenomiosis benar-benar berbeda dari mioma dan batasnya tidak jelas, yaitu, tidak ada pseudokapsular, sehingga deposisi dan difusi energi ultrasonik berbeda dan lebih sulit, dan dosis yang diperlukan meningkat secara signifikan sebesar sekitar 20–30%. Pada saat yang sama, perubahan skala abu-abu tampak lebih lambat dari pada mioma; Distribusi dosis harus seragam ketika perubahan skala abu-abu tidak muncul. Daya energi rata-rata lebih disukai pada 400 W.<sup>2</sup>

## Faktor yang mempengaruhi efektifitas HIFU untuk adenomiosis

- Ukuran adenomiosis yang besar;
- Penyebaran lesi di dalam rahim;
- Jumlah daerah hiperintens pada gambar MRI T2WI;
- Peningkatan ketebalan uterus dengan adenomiosis yang luas; dan
- Jarak dari kulit ke bagian adenomiosis yang jauh

Perawatan adjuvan adenomiosis lainnya dapat melalui berbagai metode pengobatan, seperti agonis GnRH, terapi hormon, dan LNG-IUS, untuk memberikan manajemen integratif dan meningkatkan kualitas hidup pasien.<sup>1</sup>

## Yang perlu diperhatikan saat ablasi HIFU

1. Terapi yang memanjang: Batas antara adenomiosis dan sekitar miometrium tidak jelas, sehingga tidak semua lesi dapat langsung diterapi.
2. Toleransi nyeri: Pemberian deksametason dan analgetik injeksi dapat dipertimbangkan selama ablasi HIFU untuk meningkatkan toleransi nyeri pasien.
3. Dosis *ultrasound*: Adenomiosis tidak memiliki pseudokapsul, sehingga energi akan mudah berdifusi, jarak aman yang diperlukan dari serosa uterin  $\pm 1-1.5$  cm.

4. Proteksi endometrium: Adenomyosis memiliki permukaan dan ukuran yang irregular, sehingga ablasi HIFU dapat memiliki luas yang tidak dapat diprediksi dan irregular. Pilih tempat terapi yang dapat mencegah akumulasi energi terlalu banyak pada satu titik fokal karena dapat berdifusi dan merusak endometrium. Menyelamatkan endometrium dapat menyelamatkan fertilitas pasien.<sup>2</sup>

### Efek Klinis

Pada penelitian Zhu et al. tahun 2021, 80-90% pasien merasakan perbaikan klinis, 90% pasien merasakan perbaikan klinis saat siklus menstruasi pertama, dan lainnya saat siklus menstruasi kedua. Berdasarkan pemantauan 2 tahun, 13% pasien relaps setelah remisi kurang lebih dalam 1 tahun, bisa diterapi dengan ablasi HIFU kembali. Pasien dengan endometriosis pelvis kemungkinan gejala tidak segera berkurang setelah terapi, atau dapat relaps dengan cepat.<sup>2</sup>

Pada pemantauan dua tahun setelah terapi HIFU oleh Shui et al. didapatkan gejala dismenorea berkurang pada 203 pasien yang telah menyelesaikan pemantauan selama dua tahun mencapai 84,7%, 86,2%, dan 82,3%, masing-masing pada 3 bulan, 1 tahun, dan 2 tahun setelah pengobatan. Menurut standar VAS untuk dismenorea, pasien dengan dismenorea dinilai sebelum pengobatan dan 3 bulan, 1 tahun, dan 2 tahun setelah pengobatan. Dibandingkan dengan skor sebelum ablasi, gejala setelah pengobatan berkurang secara signifikan (Tabel 1,  $P < 0,001$ ). Di antara 224 pasien yang telah menyelesaikan pemantauan dua tahun, 109 memiliki berbagai tingkat perdarahan uterus abnormal sebelum pengobatan. Dibandingkan dengan volume darah menstruasi sebelum pengobatan, tingkat pemulihan adalah 79,8% (87/109), 80,7% (88/109), dan 78,9% (86/109) masing-masing pada 3 bulan, 1 tahun, dan 2 tahun setelah pengobatan yang menunjukkan perbaikan yang signifikan dari gejala ini (Tabel 2 dan 3,  $P < 0,001$ ).<sup>3</sup>

**Tabel 1.** Penilaian dismenorea berdasarkan waktu pemantauan

Waktu evaluasi	Nilai	P
Sebelum terapi	5.0 ± 2.2 (1-10)	N/A
3 bulan	1.9 ± 1.7 (0-7)*	0.00
1 tahun	1.8 ± 1.7 (0-7)*	0.00
2 tahun	2.2 ± 2.0 (0-8)*	0.00

\* $P < 0.05$  sebagai perbedaan yang signifikan

**Tabel 2.** Evaluasi efikasi terapi pada 109 pasien dengan menorrhagia setelah terapi HIFU

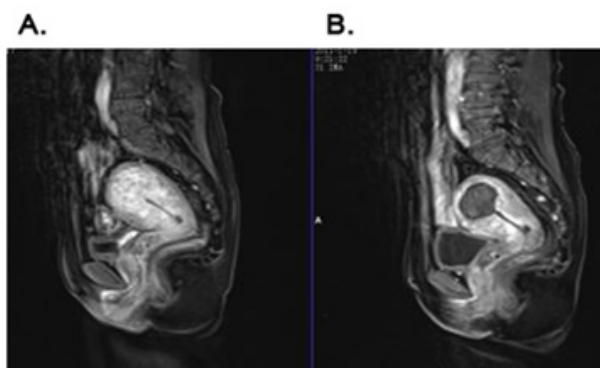
Waktu pemantauan	Perbaikan total	Perbaikan yang tampak	Perbaikan parsial	Tanpa perbaikan	Memberat	Tingkat efektifitas klinis
3 bulan	75 (68.8%)	1 (0.9%)	11 (10.1%)	12 (11.01%)	10 (9.2%)	87 (79.8%)
1 tahun	74 (67.9%)	3 (2.8%)	11 (10.1%)	15 (13.8%)	6 (5.5%)	88 (80.7%)
2 tahun	68 (62.4%)	4 (3.7%)	14 (12.8%)	18 (16.5%)	5 (4.6%)	86 (79.9%)

**Tabel 3.** Nilai volume menstruasi sebelum dan sesudah terapi HIFU pada 109 pasien adenomiosis yang mengalami menorrhagia

Waktu evaluasi	Nilai volume menstruasi	P
Sebelum terapi	2.9 ± 0.8 (2-5)	N/A
3 bulan	1.6 ± 0.9 (1-5)*	0.00
1 tahun	1.5 ± 0.9 (1-5)*	0.00
tahun	1.6 ± 1.0 (1-5)*	0.00

\* $P < 0.05$  sebagai perbedaan yang signifikan

Zhou et al. melakukan terapi pada 78 pasien adenomiosis yang mengeluhkan dismenorea dan menorrhagia, menggunakan USgHIFU. Enam puluh sembilan mengikuti pemantuan selama setidaknya 18 bulan. Dengan rata-rata tindak lanjut 24,2 bulan, pengurangan gejala yang signifikan diamati pada 62 pasien (89,9%). Dalam beberapa tahun terakhir, 346 pasien adenomiosis telah diobati dengan USgHIFU di Incheon Christian Hospital, Korea. Lee dkk. secara retrospektif menganalisis hasil pengobatan dan melaporkan bahwa tingkat penyusutan uterus pada 3, 6 dan 12 bulan setelah HIFU masing-masing adalah 43,99, 47,01 dan 53,98%.<sup>4</sup>



**Gambar 2.** MRI pra operasi dan pasca tindakan: (A) Pencitraan adenomyosis MRI sebelum pengobatan, yang menunjukkan miometrium di fundus uteri menebal dan kaya akan suplai darah. (B) Gambar MRI yang diperoleh dari pasien dengan adenomyosis 1 hari setelah perawatan HIFU, yang menunjukkan area lesi yang tidak memiliki perfusi.<sup>3</sup>

Dilakukan pemantauan melalui pemeriksaan MRI setelah terapi HIFU dilakukan. Area non-perfusi terdeteksi pada semua lesi yang terablas (Gambar 2). Waktu perawatan rata-rata berlangsung  $103,8 \pm 59,4$  (kisaran: 11,0–247,0) menit, volume non-perfusi adalah  $49,4 \pm 37,5$  (kisaran: 2,4–187,3) cm<sup>3</sup>, dan rasio volum non-perfusi mencapai sekitar  $72,7 \pm 18,0$  (kisaran: 5,0–99,0)%.<sup>3</sup>

### Efikasi jangka pendek dan menengah HIFU pada terapi adenomyosis

Efek jangka pendek yang didapatkan pasien adalah reduksi volume uterus dan lesi adenomyosis, mengurangi gejala dismenorea dan perdarahan menstruasi. Dalam jangka menengah HIFU bisa menjadi terapi paling aman untuk pasien yang mengharapkan kehamilan. Pertama, HIFU menggunakan panduan *ultrasound* atau *nuclear magnetic* tanpa radioaktif. Kedua, HIFU dapat memberikan terapi sesuai lesi target, tanpa merusak jaringan normal, dan bisa memaksimalkan integritas dan fungsi uterus. Zhou menganalisis kehamilan pada 68 pasien dengan adenomyosis setelah HIFU, 54 pasien berhasil hamil dengan 20 pasien mengalami abortus spontan, 21 pasien mengalami kehamilan cukup bulan tanpa ruptur uteri dan neonatus lahir normal. Hasil ini menunjukkan terapi HIFU untuk adenomyosis dapat memperbaiki gejala pasien tanpa komplikasi pada kehamilan dan melahirkan.<sup>2</sup>

### Protokol Terapi HIFU untuk Adenomyosis

#### 1. HIFU tunggal

Tidak memerlukan terapi tambahan sebelum dan sesudah ablasi, karena HIFU bukanlah pengobatan radikal untuk adenomyosis. Ketika pasien mulai mengalami menstruasi pertama setelah ablasi HIFU, gejala adenomyosis dapat muncul kembali.

Meskipun tingkat efektifitas keseluruhan pengobatan HIFU adalah 70%–90%. HIFU yang dipandu USG adalah pengobatan yang efektif untuk lesi adenomiosis fokal dan difus; Zhang dkk. (2014) menunjukkan bahwa pemulihan total dismenorea pada pemantauan 3 bulan secara signifikan lebih tinggi pada wanita dengan adenomiosis fokal dibandingkan pada wanita dengan adenomiosis difus. Namun, berdasarkan pengalaman klinis, penerapan HIFU tunggal secara bertahap mulai menurun karena peningkatan kekambuhan setelah masa pemantuan lama banyak terjadi.<sup>2</sup>

## 2. HIFU diawal + agonisT GnRH

Dikombinasikan dengan agonis GnRH (injeksi 3-6 bulan) setelah HIFU, kondisi ini terutama digunakan untuk pasien dengan volume uterus yang besar. Perawatan HIFU saja tidak dapat sepenuhnya menghilangkan semua lesi adenomiosis, dan adenomiosis yang tersisa dapat terus tumbuh. Dikombinasikan dengan agonis GnRH setelah ablasi HIFU adalah untuk menghambat pertumbuhan dan kekambuhan sisa lesi. Ini sangat cocok untuk pasien yang masih mempertimbangkan fertilitas setelah operasi. Setelah HIFU menghilangkan sebagian besar adenomiosis, agonis GnRH terus menekan sisa lesi, memperbaiki lingkungan uterus, dan meningkatkan kemampuan uterus untuk kehamilan. Selain itu, untuk pasien dengan gangguan perdarahan menstruasi sebagai gejala utama, volume uterus masih besar setelah ablasi HIFU, sebelum adenomiosis memulai penyerapan dan pengurangan volumenya. Oleh karena itu, kombinasi pengobatan agonis GnRH selama periode ini juga merupakan indikasi yang sangat baik untuk mengurangi aliran menstruasi. Namun, pengobatan gabungan agonis GnRH setelah operasi dapat menambah beban finansial pasien karena biaya pengobatan yang mahal.<sup>2</sup>

## 3. Agonis GnRH diawal + HIFU

Injeksi agonis GnRH 3-6 bulanan diberikan sebelum ablasi HIFU. Agonis GnRH dapat meningkatkan aliran menstruasi dan anemia pasien dan mengurangi volume uterus dan lesi adenomiosis, vaskularisasi adenomiosis, dan waktu ablasi HIFU, serta memfasilitasi perawatan HIFU. Oleh karena itu pengobatan agonis GnRH pra-operasi terutama diindikasikan untuk pasien dengan volume menstruasi yang berat, anemia berat, volume rahim yang besar, dan suplai vaskular yang melimpah ke adenomiosis. Jika perlu, beberapa pasien masih dapat menggabungkan agonis GnRH untuk perawatan lebih lanjut setelah operasi. Secara umum, penggunaan gabungan sebelum dan sesudah operasi umumnya tidak dianjurkan melebihi 6 bulan secara total, untuk menghindari efek samping terkait GnRH.

#### 4. HIFU diawal + LNG-IUS

Setelah ablasi HIFU untuk mengontrol gejala dan menghilangkan lesi, untuk pasien dengan volume uterus kecil hingga normal, penempatan LNG-IUS di dalam rahim membantu menunda munculnya dismenorea, mengurangi aliran menstruasi, dan mengurangi kekambuhan adenomiosis. Sangat cocok untuk pasien tanpa mempertimbangkan fertilitas setelah operasi. Beberapa hasil penelitian menunjukkan bahwa membandingkan efek pengobatan HIFU saja, HIFU dikombinasikan dengan pengobatan LNG-IUS, HIFU dikombinasikan dengan pengobatan adenomiosis agonis GnRH, dua metode terakhir secara signifikan lebih baik daripada pengobatan HIFU sendiri. Tingkat kekambuhan mereka berkurang secara signifikan.<sup>2</sup>

#### 5. HIFU + agonis GnRH + LNG-IUS

Dikombinasikan dengan agonis GnRH (3–6 bulan) setelahnya HIFU, kemudian LNG-IUS dimasukkan 3 bulan setelah agonis GnRH selesai. Perawatan gabungan ini terutama digunakan untuk pasien dengan volume uterus yang besar atau aliran menstruasi yang berat tetapi tanpa mempertimbangkan fertilitas. Studi terbaru telah mengkonfirmasi pengobatan kombinasi komprehensif ini secara efektif memberikan manajemen jangka panjang untuk adenomiosis, secara signifikan mengurangi dismenore atau aliran menstruasi.<sup>2</sup>

### Keuntungan

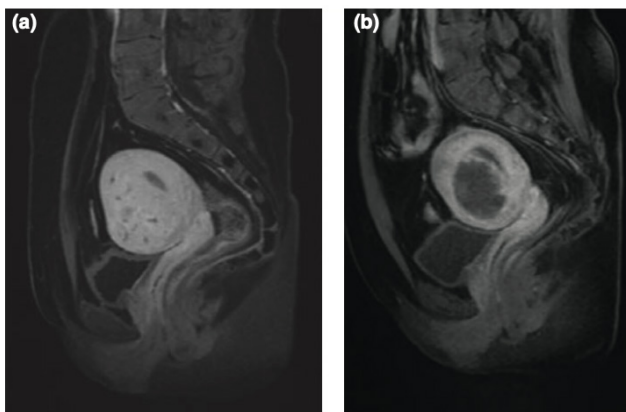
- Perawatan HIFU bukanlah operasi terbuka. Perawatannya aman dan dapat diandalkan, memungkinkan pemulihan yang cepat.
- Perawatan HIFU dapat menjaga keutuhan rahim tanpa bekas luka, tidak mengganggu fungsi endokrin dan reproduksi wanita. Mungkin hanya ada efek samping ringan yang dapat mempengaruhi pasien.
- Perawatan HIFU tidak memerlukan anestesi umum; hanya membutuhkan sedasi dan analgetik. Pasien dalam perawatan HIFU dapat tetap terjaga dan berkomunikasi dengan dokter selama prosedur berlangsung. Perawatan ini mengurangi komplikasi terkait anestesi.<sup>2</sup>

Berdasarkan Wong et al. tahun 2021, 80% pasien dengan adenomiosis dapat menerima ablasi HIFU dengan aman, yang menghasilkan nekrosis lesi adenomiosis di uterus. Tubuh secara bertahap akan menyerap jaringan nekrotik yang terkelupas, dan kemudian lesi adenomiosis akan berkurang ukuran dan luasnya. Rahim dengan lesi ablasi kemudian perlahan kembali normal atau mendekati normal sehingga mengurangi aliran menstruasi dan menghilangkan rasa sakit selama menstruasi.<sup>2</sup>



Perawatan HIFU terkadang dapat menyebabkan rasa sakit selama prosedur ablasi. Derajat nyeri berhubungan dengan ukuran, aktivitas, dan lokasi adenomiosis serta toleransi pasien terhadap nyeri. Selama pengobatan HIFU dengan sedasi dan analgesik intravena, sebagian besar pasien merasa nyaman dan tidak nyeri atau hanya mengalami sedikit nyeri yang dapat ditoleransi. Pasca operasi, pasien akan mengalami nyeri uterus yang tidak seberat nyeri haid, dan biasanya dapat berlangsung sekitar 2-4 jam. Setelah ablasi HIFU, beberapa pasien dapat diresepkan analgesik oral untuk mengontrol rasa sakit pasca operasi dan deksametason untuk mengurangi inflamasi adenomiosis yang terablasi sehingga mengurangi ketidaknyamanan setelah perawatan.<sup>2</sup>

## Kehamilan



**Gambar 3.** MRI kontras diperoleh dari pasien berusia 32 tahun dengan adenomiosis. (a) Tampilan sagittal MRI sebelum perawatan HIFU menunjukkan lesi adenomiotik yang terletak di dinding anterior uterus dan terdapat peningkatan kontras pada lesi. (b) Pencitraan sagittal MRI diperoleh satu hari setelah HIFU menunjukkan lesi adenomiotik yang terletak di dinding anterior uterus diablasi tanpa merusak miometrium di sekitarnya.<sup>4</sup>

Fertilitas selalu menjadi pertimbangan utama dalam pengembangan pengobatan HIFU untuk pasien adenomiosis. Perawatan HIFU dilakukan di bawah bimbingan ultrasound atau MRI; Lesi dapat diablasi dengan tepat, dengan demikian mempertahankan miometrium dan endometrium di sekitarnya dan memastikan lebih sedikit kerusakan pada uterus (Gambar 3). Dengan cara itu dan karena tidak adanya jaringan parut pada dinding rahim, pasien dapat mencoba untuk hamil lebih cepat daripada setelah perawatan bedah. Selain itu, risiko ruptur uteri selama kehamilan atau persalinan lebih rendah daripada setelah perawatan bedah.<sup>3</sup>

Ablasi HIFU dapat memperbaiki rongga rahim, ukuran rahim dan kemungkinan meningkatkan peluang kehamilan. Kemungkinan untuk hamil lebih tinggi setelah pengobatan HIFU dibandingkan dengan kehamilan spontan tanpa pengobatan apapun. Peluang untuk hamil sekitar 40% bagi mereka yang ingin hamil. Saat ini, pasien disarankan untuk menggunakan kontrasepsi dan tidak hamil dalam waktu 1 tahun setelah pengobatan HIFU. Namun, banyak pasien mendapatkan kehamilan yang tidak diinginkan 3-6 bulan setelah pengobatan HIFU dan memiliki hasil kehamilan yang berhasil tanpa komplikasi. Oleh karena itu, waktu kehamilan dapat disesuaikan dengan ukuran lesi, pengobatan, dan pemantauan. Studi besar dengan banyak kasus belum tersedia.<sup>1</sup>

Ablasi selektif lesi endometriotik di miometrium mengurangi luas dan ukuran lesi adenomiosis dan membatasi fungsi dan pertumbuhan endometrium ektopik. Akhirnya, itu dapat mencapai tujuan memperbaiki gejala.<sup>1</sup>

### **Komplikasi Terapi HIFU**

Keputihan, perdarahan dari vagina, luka bakar pada kulit pada permukaan yang terkena, nyeri perut, gangguan perineal, sacrum, nyeri atau rasa tidak nyaman pada kaki, retensio urin, hematuria. Komplikasi yang jarang terjadi gangguan fungsi ginjal, gangguan usus, dan herniasi. Feng et al. melakukan penelitian retrospektif terhadap 417 pasien HIFU dengan adenomiosis, HIFU yang dipandu USG, memiliki tingkat komplikasi nyeri selama perawatan adalah 92,3%, yang terutama terkait dengan nyeri yang dialami di area perawatan (80,1%) dan nyeri ekor sakrum (55,6%) dan nyeri kulit terbakar (39,3%), selama perawatan ablasi. Menurut standar *International Association of Interventional Radiology Severity Classification* (SIR), komplikasi masuk derajat A atau B, tidak ada C atau lebih tinggi. Chen et al. mendapatkan 9988 kasus mioma rahim dan adenomioma yang dirawat menunjukkan bahwa komplikasi serius meliputi tiga kasus insufisiensi ginjal akut, dua kasus cedera usus, dan satu kasus hernia dinding perut jangka panjang. Kesimpulan, HIFU baik untuk efek jangka pendek dan panjang untuk adenomiosis dengan komplikasi ringan, dan tidak mengganggu fertilitas dan kehamilan setelah terapi. Ini merupakan terapi yang aman dan efektif untuk adenomiosis.<sup>2</sup>

## Daftar Pustaka

1. Wong F, Zhang L, Wang Z. Focused Ultrasound Surgery in Gynecology: Introduction and Application. Springer Singapore; 2021 Apr 1.
2. Xue M, Leng J, Wong F, editors. Adenomyosis: Facts and treatments. Springer Nature; 2021 Feb 19.
3. Shui L, Mao S, Wu Q, Huang G, Wang J, Zhang R, Li K, He J, Zhang L. High-intensity focused ultrasound (HIFU) for adenomyosis: two-year follow-up results. *Ultrasonics sonochemistry*. 2015 Nov 1;27:677-81.
4. Zhang L, Rao F, Setzen R. High intensity focused ultrasound for the treatment of adenomyosis: selection criteria, efficacy, safety and fertility. *Acta Obstetrica et Gynecologica Scandinavica*. 2017 Jun;96(6):707-14.

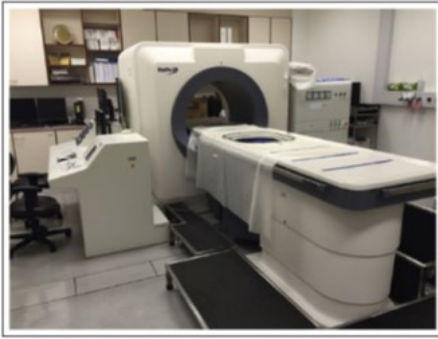# Efikasi dan *Safety* : Terapi *High Intensity Focused Ultrasound* ( HIFU) pada Infertilitas

Oleh : dr. Rima Yulia Efriyanti, Sp.OG (K), M.Kes


Sebagai terapi Non Invasive, *High Intensity Focused ultrasound* (HIFU) penggunaannya meningkat dalam satu dekade terakhir. Risiko dan komplikasi pembedahan serta cepatnya pasien dapat melakukan aktivitas Kembali sehari - hari menjadi daya tarik tersendiri mengapa HIFU mengalami perkembangan yang pesat terutama bagi Wanita yang masih mengharapkan fungsi fertilitas.<sup>1</sup> Telah banyak penelitian yang menunjukkan bahwa HIFU efektif dan aman dalam mengobati pasien dengan mioma uteri, adenomiosis, cervicitis serta vulvitis, baik menggunakan *Ultrasound guide* (USG HIFU) maupun *MRI Guide* (MRgHIFU).<sup>1</sup>

Mioma uteri dan adenomiosis adalah tumor jinak uterus yang terjadi pada wanita usia reproduksi antara 30–50 tahun (25%), dan 50%-nya menunjukkan gejala dan membutuhkan terapi. Tergantung ukuran dan lokasinya, mioma dan lesi adenomiosis menunjukkan gejala seperti dismenorrhea, menorrhagia, dispareunia, rasa tidak nyaman dibagian bawah perut, gangguan berkemih, dan penurunan fertilitas dan terjadinya kehamilan.<sup>1,2</sup>

*High intensity focus ultrasound* (HIFU) adalah terapi non invasif pada tumor padat.<sup>1</sup> Pada tahun 2002 Wang dkk. melaporkan dan memperlihatkan bahwa HIFU *guided by USG* (USGgHIFU) aman dan efektif untuk mengobati mioma. Cara kerjanya adalah dengan memusatkan gelombang ultrasound berintensitas tinggi, melewati dinding abdomen dan menyebabkan kenaikan suhu (60–100°C) pada tumor yang dapat merusak jaringan mioma tanpa menyebabkan nekrosis atau kerusakan jaringan sekitar tumor yang signifikan.<sup>2</sup>



**Gambar 1.**  
*JC high-intensity focused  
ultrasound system<sup>3</sup>*



**Gambar 2.** *Real-time diagnostic  
ultrasound scanner integrated in the  
centre of the therapeutic ultrasound  
transducer<sup>3</sup>*

Stewart dkk. dan dilanjutkan oleh Tempny dkk. menunjukkan MR imaging guided Focus ultrasound menunjukkan termokoagulasi dan nekrosis jaringan yang disebabkan HIFU tidak menimbulkan konsekuensi yang serius pada jaringan sekitar tumor.<sup>2</sup>

Keuntungan dari HIFU adalah sifatnya yang non invasif tidak ada perdarahan, tidak ada luka dan hanya membutuhkan analgetik ringan, serta minim komplikasi. Pada tahun 2004 HIFU Guided by MRI (MRg HIFU) diterima di USA FDA sebagai terapi untuk mioma.<sup>4</sup> Beberapa tahun kemudian digunakan untuk terapi adenomiosis.<sup>5,6</sup> Dengan teknologi yang semakin berkembang HIFU diterima sebagai terapi secara rutin untuk mioma uteri dan adenomiosis di banyak center di China.<sup>7,8</sup>

Sebelum dilakukan terapi HIFU dilakukan beberapa pilihan modalitas diagnostik yaitu USG, histeroskopi, MRI. Sehingga dapat diputuskan terapi yang tepat baik medikamentosa ataupun pembedahan.

Untuk wanita yang masih menginginkan fungsi fertilitas pada adenomyosis perlu diperhatikan karena batas lesi tidak jelas dengan miometrium, elastisitas uterus yang buruk, risiko perlengketan setelah pembedahan, risiko ruptur pada uterus dan risiko plasenta akreta bila terjadi kehamilan.<sup>9</sup>

Terdapat penelitian retrospektif mengenai perbandingan penggunaan HIFU dan bedah laparoskopi pada kasus infertilitas. Dari total 93 pasien dengan adenomiosis dan infertilitas. Pada 50 pasien dilakukan tindakan HIFU dan 43 pasien dilakukan bedah laparoskopi selama 5 tahun 2012–2017 di China dengan karakteristik klinis pasien sbb: Skor nyeri dismenorrhea, skor derajat menorrhagia, hasil luaran janin, komplikasi saat kehamilan dan persalinan, komplikasi pada pembedahan dan beberapa variabel klinis lainnya. Dari penelitian ini didapatkan

bahwa keduanya baik HIFU maupun laparoscopi mengurangi gejala disminorrea maupun menorrhagia secara signifikan. Waktu perawatan pasien di RS lebih sedikit pada HIFU. Pada 26 (52%) pasien menjadi hamil.

**Tabel 3.** Perbandingan Kehamilan antara Grup HIFU dan Laparoscopi

Variables	HIFU group (n = 50)	LE group (n = 43)	$\chi^2$ value	p-value
Pregnancy (%)	52 (26/50)	30.2 (13/43)	4.499	0.034*
Pregnancy approach				
Natural (%)	40 (20/50)	18.6 (8/43)	5.029	0.025*
Assisted (%)	12 (6/50)	11.6 (5/43)	0.003	0.956
Pregnancy outcome				
Delivery rate (%)	36 (18/50)	27.9 (12/43)	0.693	0.405
Miscarriage (%)	6.0 (3/50)	2.3 (1/50)	0.128	0.720
Delivery				
Vaginal delivery (%)	33.3 (6/18)	58.3 (7/12)	1.833	0.176
Cesarean section (%)	66.7 (12/18)	41.7 (5/12)	1.833	0.176
Complications (%)	10 (5/50)	7 (3/43)	0.022	0.883

Data were presented as number (%). \*p < 0.05.

HIFU: high-intensity focused ultrasound; LE: laparoscopic excision.

Sumber: Huang<sup>10</sup>

Rata-rata jarak antara Tindakan HIFU dengan terjadinya kehamilan adalah 10 bulan. (range 7–31 bulan). Pada kelompok Hifu, dari 26 pasien ini 6 kasus persalinan spontan, 12 kasus section caesaria, 3 missed abortus, 3 spontan abortus, 2 induksi abortus (1 ps memiliki Riwayat penyakit jantung dan 1 ps memiliki Riwayat exposure radiasi). Pada LE grup 13 pasien menjadi hamil pregnancy rate 30,2%, terdapat 7 kasus persalinan pervaginam, 5 Sectio caesaria, 1 abortus spontan.

### Komplikasi Selama Kehamilan dan Persalinan

Pada grup HIFU terdapat 5 pasien (10%) terjadi komplikasi pada saat hamil dan persalinan, (4%) mengalami plasenta akreta, 2(4%) mengalami perdarahan post partum, 1 pasien mengalami ketuban pecah dini pada usia kehamilan 34 minggu. Pada kelompok LE terdapat 3 kasus, 2 kasus (4,6%) gawat janin dan 1 kasus (2,3%) plasenta akreta. Semua kasus persalinan dengan SC dan tidak terdapat kasus perdarahan post partum pada kelompok ini.<sup>10</sup>

**Tabel 4.** Perbandingan Komplikasi selama Kehamilan dan Persalinan antara Grup HIFU dan Laparoskopi

Complications	HIFU group (n = 50)	LE group (n = 43)	p-value
Total cases with complications (%)	10 (5/50)	6.9 (3/43)	0.721
Placenta accrete (%)	4 (2/50)	2.3 (1/43)	1.000
Postpartum hemorrhage (%)	4 (2/50)	0 (0/43)	0.497
Premature rupture of membranes (%)	2 (1/50)	0 (0/43)	1.000
Fetal distress (%)	0 (0/50)	4.6 (2/43)	0.211

Data were presented as number (%).

HIFU: high-intensity focused ultrasound; LE: laparoscopic excision

Sumber: Huang<sup>10</sup>

Begitu pula pada mioma uteri bagi Wanita yang masih menginginkan fungsi fertilitas. Pembedahan minimal invasif (laparoskopi) saat ini masih merupakan *golden standard*. Dibandingkan dengan HIFU Laparoskopi ini memerlukan skill yang relatif tinggi dengan risiko komplikasi seperti perdarahan intra operasi, risiko ruptur uteri jika terjadi kehamilan dan angka kekambuhan.<sup>11</sup> Oleh karena itu prosedur bedah minimal invasive bukanlah pilihan yang ideal untuk terapi mioma uteri terutama untuk Wanita yang masih menginginkan fungsi reproduksi.

Fertilitas selalu menjadi pertimbangan yang utama dalam melakukan Tindakan HIFU. HIFU dengan bimbingan USG dan MRI. Mioma uteri dan lesi adenomyosis dapat diablasi dengan cepat, menjaga endometrium dan miometrium tetap intact dan memastikan rusaknya jaringan uterus seminimal mungkin, tidak terdapat skarr pada endometrium sehingga peluang kehamilan lebih tinggi. Hubungan antara mioma, adenomyosis dan infertilitas adalah karena distorsi rongga Rahim sehingga menimbulkan dampak pada implantasi embrio, terutama pada mioma submukosa.<sup>12</sup> Beberapa bukti menunjukkan bahwa mioma uteri berpengaruh terhadap fertilitas menyebabkan 1–2,4% kasus infertilitas pada pasien.<sup>13</sup> Mioma uteri menyebabkan komplikasi seperti abortus, persalinan prematur, *obstructed labor* atau perdarahan postpartum.

Pengaruh ablasi HIFU pada pasien fertilitas yang mengalami kehamilan merupakan topik yang menarik karena HIFU merupakan teknologi terbaru untuk penatalaksanaan mioma dan adenomyosis

Setelah Tindakan HIFU, terbukti memiliki efektifitas yang baik mengurangi ukuran Mioma dan memperbaiki lingkungan endometrium sehingga angka kehamilan meningkat 40 %.<sup>3</sup> Dapat dibuktikan juga bahwa Ablasi HIFU tidak mengurangi cadangan sel telur pada Ovarium.<sup>14</sup>

Dari 12 pasien mioma uteri yang dilakukan treatment HIFU dengan medium baseline volume mioma 18,5–349,2 cm<sup>3</sup> dengan medium treatment time 140,5 menit Waktu perawatan rata-rata adalah 140,5 menit (46 hingga 192 menit), dan waktu sonikasi rata-rata adalah 1449 detik (kisaran 541 hingga 2445 detik). Median energi yang diberikan adalah 575 521,5 joule (kisaran 216 400 hingga 898 273 joule). Median kadar AMH (ng/mL) sebelum pengobatan dan pada satu, tiga, enam, dan 12 bulan setelah pengobatan adalah 0,3 (kisaran 0,01 hingga 1,94), 0,47 (0,01 hingga 1,43), 0,205 (0,01 hingga 1,81), 0,26 (0 hingga 2,37), dan 0,06 (0,02 hingga 1,04). Tidak ada perbedaan yang signifikan antara tingkat AMH sebelum dan setiap saat setelah pengobatan. Tidak ada pasien yang menjadi amenorrhea atau melaporkan gejala sugestif menopause setelah pengobatan. tidak ada penurunan kadar AMH yang signifikan sebelum dan sesudah treatment.<sup>3</sup>

Berdasarkan bukti laporan persalinan pervaginam setelah MRgHIFU kasus dari kehamilan yang terjadi setelah terapi HIFU tidak ada komplikasi pada kehamilan maupun persalinan.<sup>15</sup>

Setelah laporan pertama di China sejak 10 tahun yang lalu (2012) dilakukan pemantauan apakah ada komplikasi saat kehamilan dan persalinan setelah terapi HIFU ternyata tidak ada. Dibandingkan dengan miomektomi yang berisiko lebih besar terhadap terjadinya infeksi, perdarahan, perlengketan, rekurensi dari adenomiosis dan mioma uteri.<sup>15</sup>

HIFU bersifat non invasif dengan risiko yang minimal pada fertilitas dan sangat dianjurkan untuk wanita yang memiliki mioma uteri tapi masih menginginkan fertilitas.<sup>3</sup>

Embolisasi Arteri uterine(UAE) adalah terapi minimal invasif lain yang juga, pasien dilaporkan sukses menjadi hamil setelah dilakukan treatment ini. Prosedur ini dilakukan dengan memasukkan kateter arteri ke dalam arteri uterine melalui arteri femoralis di selangkangan dan menyuntikkan partikel emboli untuk memblokir suplai darah ke mioma uteri. Tiga dari 2 kasus yang dilaporkan terdapat beberapa komplikasi. UAE ini berisiko penurunan cadangan ovarium dan masalah plasentasi.<sup>16</sup>

Sebagai alternatif HIFU treatment untuk mioma memperlihatkan kemungkinan kehamilan yang lebih tinggi daripada yang tidak mendapatkan terapi HIFU. Dengan meningkatnya pengalaman menggunakan HIFU *Safety outcome* persalinan terjadi karena tumor nekrosis setelah Tindakan HIFU dengan mioma pseudokapsul dan HIFU tidak merusak jaringan sekitar yang sehat, persalinan berikutnya tidak terdampak. Pada penelitian dalam jumlah sampel yang terbatas tidak didapatkan peningkatan angka abortus, persalinan premature, dan komplikasi post partum setelah Tindakan ablasi HIFU.



Walaupun direkomendasikan bahwa setelah prosedur HIFU pasien beristirahat selama 1 tahun dan menggunakan kontrasepsi akan tetapi pasien tidak mengindahkannya dan rata rata menjadi hamil alami 3–6 bulan setelah prosedur HIFU. Dan hamil dan bersalin dengan tanpa komplikasi apapun.<sup>16</sup>

### **Pengaruh HIFU pada Fungsi Ovarium**

Dapat terjadi perkembangan menopause dini yang terjadi pada komplikasi berat yang menggunakan penatalaksanaan mioma uteri dengan HIFU. (UGgHIFU, MRgHIFU). Hal ini bisa terjadi karena sonikasi langsung yang tidak tepat sasaran pada mioma uteri atau letak mioma uteri terlalu dekat dengan ovarium sehingga penembakan meleset secara tidak sengaja. Hal ini akan menyebabkan total ataupun partial kerusakan pada fungsi ovarium. Walaupun tidak ada kasus yang melaporkan penurunan Nilai AMH yang signifikan sebelum dan sesudah penggunaan HIFU. Cheung dkk., tidak ada pasien yang menjadi Amenorrhea atau kelainan menstruasi setelah menjalani treatment HIFU. Meskipun selama berlangsungnya tindakan, selalu menggunakan monitoring real time untuk menghindari sonikasi langsung pada ovarium yang terletak dekat dengan uterus sebagai area target.<sup>3,14</sup>

Pada September 2015–September 2017, di Chongqing dan Korea 84 pasien mioma uteri dilakukan penelitian dengan USGgHIFU dan AMH yang diambil dari darah dan diperiksa sebelum terapi HIFU dan 6 bulan sesudah terapi HIFU. Dari 84 pasien 67 pasien yang di Follow up berusia rata rata 38 tahun dibagi kedalam 3 kelompok  $\leq 35$  tahun, 36–40 tahun, diatas 40 tahun. Pemeriksaan AMG sebelum HIFU pada masing masing kelompok adalah 3.04, 1.73, 0.87 dan 6 bulan setelah terapi HIFU 3.24, 1.44, 0.75. Berdasarkan hasil ini tampak bahwa USGgHIFU tidak berpengaruh secara signifikan pada *ovarian reserve*.<sup>14</sup>

### **Pengaruh HIFU pada fungsi Uterus**

Belum ada studi yang meneliti mengenai pengaruh HIFU pada fungsi uterus setelah penatalaksanaan mioma uteri dengan menggunakan HIFU. Perubahan pada ukuran dan posisi setelah koagulasi nekrosis dapat menyebabkan perubahan endometrium dan merubah kontraktilitas uterus. Hal ini yang akan menyebabkan kerusakan atau perbaikan dari fungsi uterus. Ablasi secara langsung dan *excessive* pada mioma uteri submukosa dapat menyebabkan perlengketan intrauterine dan endometrial line yang mengalami denudasi. Walaupun sampai saat ini tidak ditemukan efek samping dari Ablasi HIFU terhadap endometrium yang menyebabkan kesulitan implantasi. Masih perlu dilakukan banyak studi tentang ini.<sup>1,12,13</sup>

## Risiko Abortus setelah Ablasi HIFU

Penelitian di China tingginya angka abortus setelah terapi HIFU menjadi BIAS hal ini terjadi sehubungan dengan *one-Child policy* di China. Usia ibu dan ukuran mioma juga mempengaruhi terjadinya kejadian abotus. Bohlman dkk.<sup>11</sup> mengatakan bahwa risiko terjadinya abortus 17,8 % yang tidak terlihat yang angkanya hampir sama dengan kejadian abortus saat menjalani program IVF sebanyak 20 %.<sup>11</sup>

## Section Rate Setelah Ablasi HIFU

Seksio sesarea secara elektif meningkat setelah tindakan HIFU (UGgHIFU/MRgHIFU). Walaupun jaminan keamanan apabila melahirkan pervaginam pun cukup meyakinkan. Hal ini terjadi karena para ibu ingin melahirkan secara aman dan menghasilkan *outcome* bayi yang sehat. Angkanya cukup signifikan yaitu 50–78%.<sup>15</sup>

## Pengaruh Infertilitas HIFU pada Adenomyosis

Adenomyosis biasanya terjadi pada wanita usia reproduksidan dapat berpengaruh kepada fertilitas. Adenomyosis adalah penyakit tanpa batas yang jelas oleh karena itu penatalaksanaan dengan HIFU tidak dapat mencegah rekurensi yang mungkin timbul.

Pembedahan sulit dan tidak efektif dan histerektomi adalah pilihan terakhir untuk menghilangkan lesi adenomyosis. *Medical treatment* seperti Progesteron IUCD akan mencegah konsepsi dan kehamilan.<sup>9,10</sup>

Ablasi HIFU meningkat penggunaannya untuk penatalaksanaan Adenomyosis. Sampai saat ini tidak ada protocol HIFU yang menjadi *gold standard*, tetapi berdasarkan bukti yang masih terbatas adenomyosis telah menjadi suatu kesatuan yang dapat di tatalaksana oleh HIFU tanpa pengaruh terhadap fertilitas dan kehamilan.<sup>9,10</sup>

## Memberikan harapan bagi Wanita yang menginginkan Fungsi Fertilitas

Dari laporan terdapat 2 kasus setelah tindakan HIFU 3–5 bulan kemudian hamil secara spontan walaupun tidak lahir secara pervaginam. Dan setelahnya ada beberapa kehamilan dengan persalinan yang baik tanpa komplikasi yang terjadi setelah dilakukan HIFU. Seperti bisa dilihat di tabel di bawah ini tidak dapat direkomendasikan waktu kehamilan setelah ablasi HIFU.<sup>3, 15</sup>

Hal ini tergantung dari ukuran, lokasi dan durasi treatment serta *follow up*. Untuk lesi adenomyosis yang kecil, waktu tatalaksana HIFU yang pendek dengan lesi >1 cm jauhnya dari endometrium dan permukaan uterus dapat mengurangi waktu kontrasepsi 3–6 bulan.<sup>9</sup>

Seperti banyak dilaporkan di China abortus dan caesarean section dapat terjadi biased pada pemerintahan di China karena kebijakan *policy one child*. Kelahiran pervaginam setelah HIFU tidak terdapat *rupture* selama kehamilan dan persalinan. Dari data yang terbatas diketahui kehamilan terjadi setelah 1 tahun dilakukan HIFU dengan kemungkinan hasil luaran bayi yang baik.<sup>15</sup>

## Kesimpulan

Untuk melihat apakah ada risiko pada kehamilan dan persalinan setelah tindakan HIFU tentu saja diperlukan penelitian prospektif RCT. Tapi walaupun demikian dari data dan bukti yang terbatas untuk mioma uteri dan adenomiosis terapi HIFU ini dapat menjadi terapi alternatif untuk wanita yang menginginkan kehamilan. Walaupun hal ini masih perlu dikonfirmasi dengan konsensus dengan data dan laporan yang masih terbatas kelihatannya HIFU dapat mempersingkat perawatan/interval kehamilan setelah tindakan HIFU.


Walaupun laporan kehamilan setelah intervensi HIFU untuk mioma dan adenomiosis tampaknya aman. Akan tetapi perlu dilakukan penelitian lebih lanjut seperti terjadinya komplikasi morbiditas ibu dan bayi yang mungkin saja terjadi 1/1000 kasus.

## Daftar Pustaka

1. Zhang L, Zhang W, Orsi F, Chen W, Wang Z. Ultrasound-guided high intensity focused ultrasound for the treatment of gynaecological diseases: A review of safety and efficacy. *Int J Hyperthermia*. 2015;31(3):280-4.
2. Wu F, Phillips RR, Friend PJ, Roberts ISD, Cranston DW, Middleton MR. High-intensity focused ultrasound ablation of liver tumours: can radiological assessment predict the histological response? *Br J Radiol*. 2008;81(967):564-71.
3. Cheung VYT, Lam TPW, Jenkins CR, Cheung GKI, Chan SSY, Choi WK. Ovarian reserve after ultrasound-guided high-intensity focused ultrasound for uterine miomas: Preliminary experience. *J Obstet Gynaecol Can* 2016;38(4):. 2016;38(4):357-61.
4. Wang W LW, Zhou JM, Xu JM, Gai LH, Huang CJ. High intensity focused ultrasound treatment for symptomatic uterine miomas: Preliminary results. *Zhong hua Chao Sheng Ying XiangXue Za Zhi*. 2002;11:161-3.
5. Fukunishi H FK, Sawada K, Yamaguchi K, Maeda T, Kaji Y. Early results of magnetic resonance-guided focused ultrasound surgery of adenomyosis: Analysis of 20 cases. *J Minim Invasive Gynecol* 2008;15(15):571-9.

6. Zhou M CJ, Tang LD, Chen WZ, Wang ZB. . Ultrasoundguided high-intensity focused ultrasound ablation for adenomyosis: The clinical experience of a single center. *Fertil Steril*. 2011;95:900-5.
7. Zhao WP CJ, Zhang L, Li Q, Qin J, Peng S, et al. Feasibility of ultrasound-guided high intensity focused ultrasound ablating uterine miomas with hyperintense on T2-weighted MR imaging. *Eur J Radiol*. 2013;82:e43-9.
8. Zhang X LK, Xie B, He M, He J, Zhang L. Effective ablation therapy of adenomyosis with ultrasound-guided high-intensity focused ultrasound. *Int J Gynaecol Obstet*. 2014;124:207-11.
9. Bourdon M, Santulli P, Oliveira J, Marcellin L, Maignien C, Melka L, et al. Focal adenomyosis is associated with primary infertility. *Fertil Steril*. 2020;114(6):1271-7.
10. Huang YF, Deng J, Wei XL, Sun X, Xue M, Zhu XG, et al. A comparison of reproductive outcomes of patients with adenomyosis and infertility treated with High-Intensity focused ultrasound and laparoscopic excision. *Int J Hyperthermia*. 2020;37(1):301-7.
11. Bohlmann MK, Hoellen F, Hunold P, David M. High-intensity focused ultrasound ablation of uterine miomas - potential impact on fertility and pregnancy outcome. *Geburtshilfe Frauenheilkd*. 2014;74(2):139-45.
12. Morita Y, Ito N, Ohashi H. Pregnancy following MR-guided focused ultrasound surgery for a uterine mioma. *Int J Gynaecol Obstet*. 2007;99(1):56-7.
13. Yoon S-W, Kim KA, Kim SH, Ha DH, Lee C, Lee SY, et al. Pregnancy and natural delivery following magnetic resonance imaging-guided focused ultrasound surgery of uterine miomaas. *Yonsei Med J*. 2010;51(3):451-3.
14. Qu K, Mao S, Li J, Wang J, Ouyang G, Wang Z, et al. The impact of ultrasound-guided high-intensity focused ultrasound for uterine miomas on ovarian reserve. *Int J Hyperthermia*. 2020;37(1):399-403.
15. Zou M, Chen L, Wu C, Hu C, Xiong Y. Pregnancy outcomes in patients with uterine miomas treated with ultrasound-guided high-intensity focused ultrasound. *BJOG*. 2017;124(3):30-5.
16. Wong F, Zhang L, Wang Z. *Focused ultrasound surgery in gynecology*. 1st ed. Philadelphia: Springer; 2021.





Saat ini perkembangan teknologi kedokteran telah berkembang dengan pesat termasuk perkembangan penanganan masalah-masalah ginekologi. Teknologi HIFU (High Intensity Focused Ultrasound ) merupakan alternatif terapi untuk mioma uteri dan adenomiosis yang dapat dilakukan operasi sehingga akan memberikan lebih kenyamanan dan keamanan buat pasien

High Intensity Focused Ultrasound (HIFU) atau Ultrasonografi terfokus intensitas tinggi menggunakan sekitar 800 kali kekuatan ultrasound diagnostik, yang menyatu pada titik fokus untuk menghantarkan energi di atas 60 derajat Celcius yang bisa mengakibatkan kematian sel melalui nekrosis koagulasi sehingga terjadi proses kavitasi yang akan berlanjut menjadi nekrosis sehingga gas di dalamnya menghilang menjadi cairan dan melalui mekanisme melunak terlebih dahulu kemudian akan terabsorpsi oleh jaringan tubuh yang sehat.

Dengan hadirnya buku ini maka diharapkan penggunaan teknologi HIFU ini dapat dilakukan di Indonesia sehingga pasien tidak perlu harus ke luar negeri untuk mendapatkan pelayanan teknologi HIFU ini.

ISBN 978-623-5997-34-6



© Universitas Katolik Soegijapranata 2023